

МИНИСТЕРСТВО ОБРАЗОВАНИЯ РЕСПУБЛИКИ БЕЛАРУСЬ
УЧРЕЖДЕНИЕ ОБРАЗОВАНИЯ
«БРЕСТСКИЙ ГОСУДАРСТВЕННЫЙ ТЕХНИЧЕСКИЙ УНИВЕРСИТЕТ»

Л.Н. Храпунова, Т.А. Данилова

ОСНОВЫ ПЛАСТИЧЕСКОЙ АНАТОМИИ ЧЕЛОВЕКА

Рекомендовано учреждением «Научно-методический центр учебной книги и средств обучения» Министерства образования Республики Беларусь в качестве пособия для студентов специальности «Архитектура» высших учебных заведений

БРЕСТ 2002

УДК 611. (075)
ББК 28.860
Х 88

Рецензенты: кафедра «Рисунок, акварель и скульптура» Белорусской государственной политехнической академии (заведующий кафедрой доцент Булыга В.А.)

Кафедра «Промышленные и гражданские сооружения» Белорусского государственного университета транспорта (старший преподаватель, член Союза Архитекторов Белоруссии Иванченко А.М.)

Л.Н. Храпунова, Т.А. Данилова

Х 88 Основы пластической анатомии человека: Учебное пособие – Брест: БГТУ, 2002.

ISBN 985-6584-38-8

Учебно-методическое пособие знакомит с объемным анатомическим построением мужской и женской фигур в разных положениях и ракурсах, наглядно выявляет пространственные соотношения больших массивов тела, намечает закономерности проработки деталей, дает исчерпывающие сведения об отдельных элементах пластической анатомии (костях, мышцах и пр.) и показывает методику объемного построения.

Пособие воспроизводит фрагменты рекомендаций и специальных рисунков из популярных в прошлом пособий по рисованию и объясняет особенности изменения человеческого тела при движении; во второй раздел методического пособия полностью включен анализ положений фигур и пояснительный текст из книги Рабинович М.Ц. «Пластическая анатомия и изображение человека на ее основах».

Графические работы выполнены архитектором Хромовым В.Н.

ISBN 985-6584-38-8

УДК 611.(075)

ББК 28.860

©Л.Н. Храпунова 2002

©Издательство БГТУ 2002

« Не доверяй архитектору,
не умеющему рисовать!»

Дидро

ВВЕДЕНИЕ

Рисунком широко пользуются в процессе изучения анатомии: студенты срисовывают костные и мышечные препараты, муляжи и анатомические таблицы: при демонстрации изучаемого материала на обнаженной модели рисуют отдельные части фигуры с подчеркиванием анатомического рельефа.

Правильное практическое применение анатомии в творческом рисунке возможно лишь тогда, когда изучается пластическая связь фигуры на основе скелета и обобщенных мышечных массивов, расположение в пространстве частей тела и методика построения фигуры по законам анатомической связи, что дает возможность грамотно и уверенно «поставить» или «посадить» фигуру, построить ее в покое или движении, с натуры или «от себя».

Для ознакомления с методом анатомического построения проводится цикл занятий по рисунку человеческой фигуры в различных позах и ракурсах с одновременным объяснением того, как использовать пластическую анатомию.

Данное учебно-методическое пособие предлагается для ознакомления студента с пластической анатомией и объясняет, как применить ее в работе.

Методическое пособие состоит из двух частей:

- основы пластической анатомии;
- анатомический рисунок (иллюстрации).

В основу иллюстраций положен детальный разбор анатомического построения фигуры человека, изображенной в различных позах и ракурсах в произведениях изобразительного искусства. Каждое произведение искусства разбирается в виде двух анатомических рисунков: первый – **экорше**, т.е. мускулатура без кожи, на котором показаны мышцы, целиком или частично скрытые поверхностными мышцами, но имеющие значение для внешней формы, второй изображает **скелет**.

Студент вначале изучает «Основы пластической анатомии» и постепенно переходит к ознакомлению с иллюстрациями, чтобы в дальнейшем при изучении получить по возможности наиболее полное представление об анатомической структуре человека в разных позах, движениях и ракурсах, о пластичности форм женских и мужских фигур.

Глава 1

Рисование скелета, гипсовой анатомической фигуры.

Традиционно рисование скелета проходит следующим образом. Ставится скелет, определяется установка на аналитическое рисование, и студенты приступают к работе, через некоторое время меняется поворот скелета, и рисование продолжается.

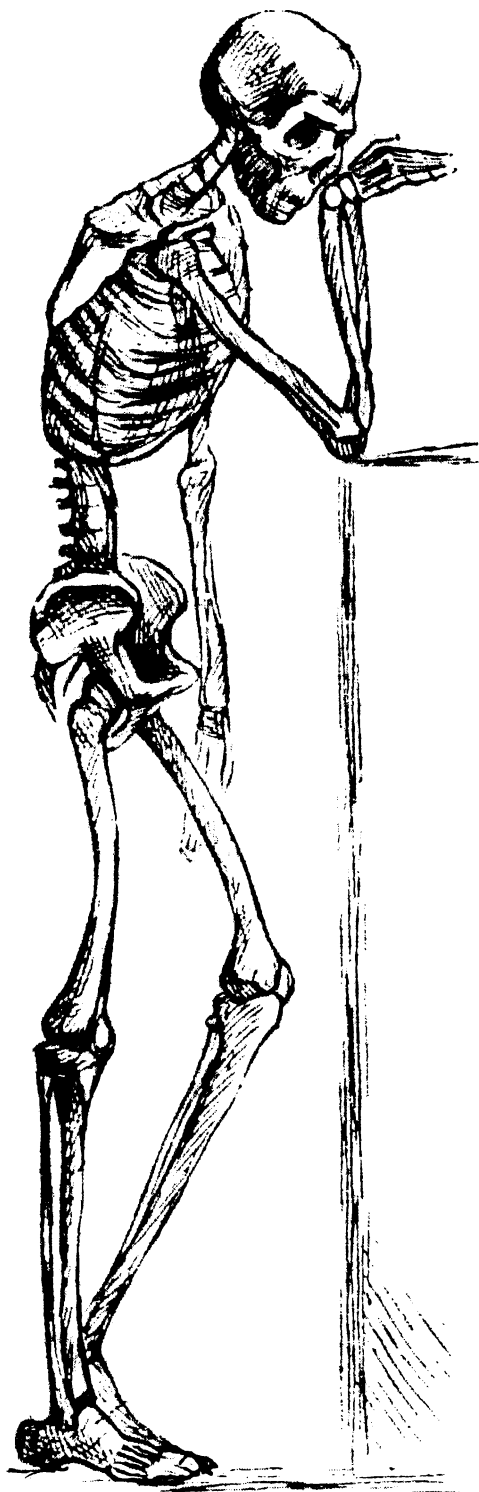


Рис. 1

При этом замечено, что после первых сеансов рисующие работают пассивно, формально «пересчитывают косточки», не соблюдая принципа большой формы и целостности в рисовании.

Как стимулировать рисование, какие создать проблемные ситуации, чтобы активизировать процесс мышления, вызвать интерес к «скучной постановке»? Необходимость прочного усвоения этого задания объясняется тем, что, несмотря на сложность человеческой фигуры, многообразие поз, конструктивная основа скелета всегда остается неизменной (рис.1 и рис.2)

Например, Н.А. Голубкина писала о том, что *«если подойти к устройству человеческого тела вдумчиво, с разбором и сбором каждой части, то можно увидеть такую изумительную мудрость и красоту его устройства, что останется только пожалеть, что не знали этого раньше. Можно увидеть воочию все великолепие мудрости, где бугорок на какой-нибудь кости устроен самым изумительным, изящным лаконизмом для того, чтобы от него начался мускул, имеющий свое определенное значение, а на другой кости имеется специально устроенное место, чтобы принять этот мускул соответственным образом. Все так красиво, изящно, целесообразно, что вы уже не заучиваете, а удивляетесь и радуетесь. Например, рессорное устройство ступни, блок руки, чутко подвижная система шеи, массивные колонны спинных мускулов, тонкие и широкие мышцы живота, плавно прикрепляются к чаше тазо-*

вой кости, которая проблескивает под кожей, или голень и ее стройные ноги с базой внизу и капитально наверху... Все так изящно, красиво, щедро. Сами увидите. И вот если все это увидеть, то уже никогда не забыть анатомии, поскольку всякое нарушение конструкции будет уже нелогично».

Как видим анатомический анализ костей дается скульптором в образных сопоставлениях, вызывающих эмоционально-образную характеристику анатомических особенностей строения человека.

Рисующему следует стремиться прежде всего к анализу больших форм: позвоночника, грудной клетки, таза, черепа, конечностей, а также их связей и конструкции. Особого внимания требует анализ взаимоперехода больших форм, составляющих **опорные точки** при восприятии образа скелета (например, взаимопереход головы в шею, плечевой пояс и т.д.)

После первых часов рисования скелета, когда начинается спад познавательной активности, рисование можно прервать и, поставив модель в более выразительном ракурсе, выполнить кратковременный линейный рисунок, в котором затем будет вырисовываться скелет.

На следующем занятии работа оживится: в рисовании скелета появятся образные основы, так как в конкретный линейный рисунок человека необходимо будет нарисовать скелет по представлению.

Активное восприятие скелета дополняется представлением о его функциях, взаимосвязях всех составляющих компонентов. Выражается это в том, чтобы не просто скопировать скелет с другого положения, а представить его в определенном пластическом движении. В дальнейшем позы и ракурсы натурщиков меняются, следовательно, усложняется аналитическая и синтетическая деятельность мышления рисующих, что сказывается на формировании подвижного образа.

В рисовании скелета **по памяти** натурщик выполняет функции модели: он может становиться по просьбе рисующих в нужную для их рисунка позу, а студент, глядя на него, рисует в этом же ракурсе скелет по представлению. В этом случае образ представления скелета дополняется образом восприятия модели. Подобное взаимовлияние эффективно сказывается на общем уровне освоения образа скелета, его динамики.

Несмотря на общие положительные результаты подобного рисования, отмечаются попытки некоторых студентов выйти за пределы «образа» изображаемого. Выражается это в **формальном отношении к натуре, манерности, неоправданном утрировании рисунка.**

Причиной подобного отношения является не специфическое восприятие рисующих (как иногда пытаются это объяснить), а недостаточное знание предмета, что в свою очередь, объясняется тем, что на младших курсах усвоения знаний, формирование навыков не связывалось с формированием образного начала.

Студентам оказывается непосильным расчленить явление (образ) на составляющие его компоненты и работать над ними не упуская целого. Например, им

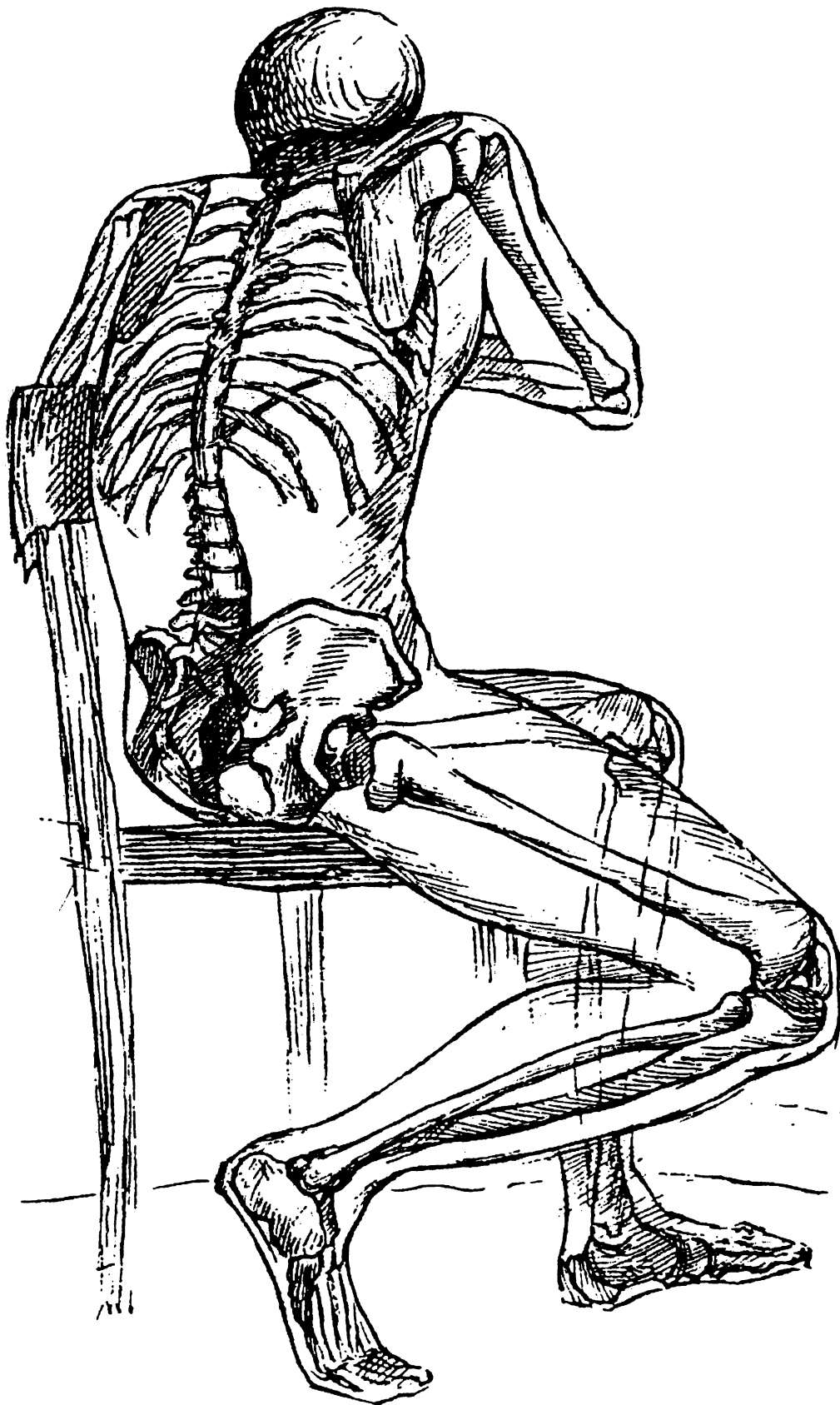


Рис. 2

трудно организовать большие тональные отношения, уловить ритм крупных форм, наметить взаимопереходы этих форм; фон воспринимается не в связи с натурной постановкой, а берется однообразно темный, «забывающий» модель, не анализи-

рующий тональные изменения в зависимости от источника освещения, в результате чего отсутствуют разработанные переходы от темного к светлому (резко взятые контрасты образуют «дыры»). Подобные упущения связаны с тем, что на младших курсах, когда студенты рисуют кубы, пирамиды, шары и т.д., они не связывают рисование этих постановок с работой в более сложных условиях – с рисованием человека, где познанные принципы не прочитываются отчетливо и полно.

Зачастую студенты затрудняются самостоятельно делать образные сопоставления, это кажется им новым, необычным, так как они не владеют умением применять усвоенные на первых курсах способы моделирования форм в новых условиях, при рисовании человека.

Формирование художественного образа на занятиях по рисунку возможно только в ходе овладения знаниями. Необходимо хорошо изучить строение черепа, костей скелета, характерные особенности их формообразования, которые существенно влияют на характер образа. Верно замечено, что «нарисовать сто схожих голов – коллекция, а вот понять, как нужно рисовать, – учеба» (П.П. Чистяков).

Художники многих поколений понимали это интуитивно, но еще не могли научно обоснованно объяснить, в какой степени характеристика формообразования костей может влиять на характеристику образа человека. Сегодня наука и художественная практика доказали истинность этого взаимовлияния. Например, известный советский скульптор и ученый **М. Герасимов**, изучив характерные особенности костей, мог со всей убедительностью и выразительностью восстановить облик (образ) давно умерших людей.

В нашей практике изучение скелета направлено на академический анализ формообразования костей и на образную характеристику фигуры человека. ***Изучение пластической анатомии должно проходить одновременно с наблюдением и рисованием живой натуры***, что позволяет изучить скелет так, чтобы можно было нарисовать его по представлению в любом положении.

Поэтому внимание студентов при рисовании скелета должно быть направлено на формирование прежде всего объемного образа. Большинство же студентов, изображая скелет с одной точки зрения, не формируют у себя трехмерного образа модели. Поэтому, зрительно правильно изображая скелет, передавая достаточно верно пропорции, различные детали, студенты не создают убедительного образа, вследствие того, что они зачастую не могут передать объемной формы модели.

Основой тела человека служит костный скелет, состоящий из костей разнообразных форм и размеров (рис.3, 4, 5.). Особенности формы костей обусловлены их функцией, характером строения костей с мышцами и связками. В некоторых местах кости близко подходят к поверхности тела, что обычно учитывается в целях ориентировки при рисовании.

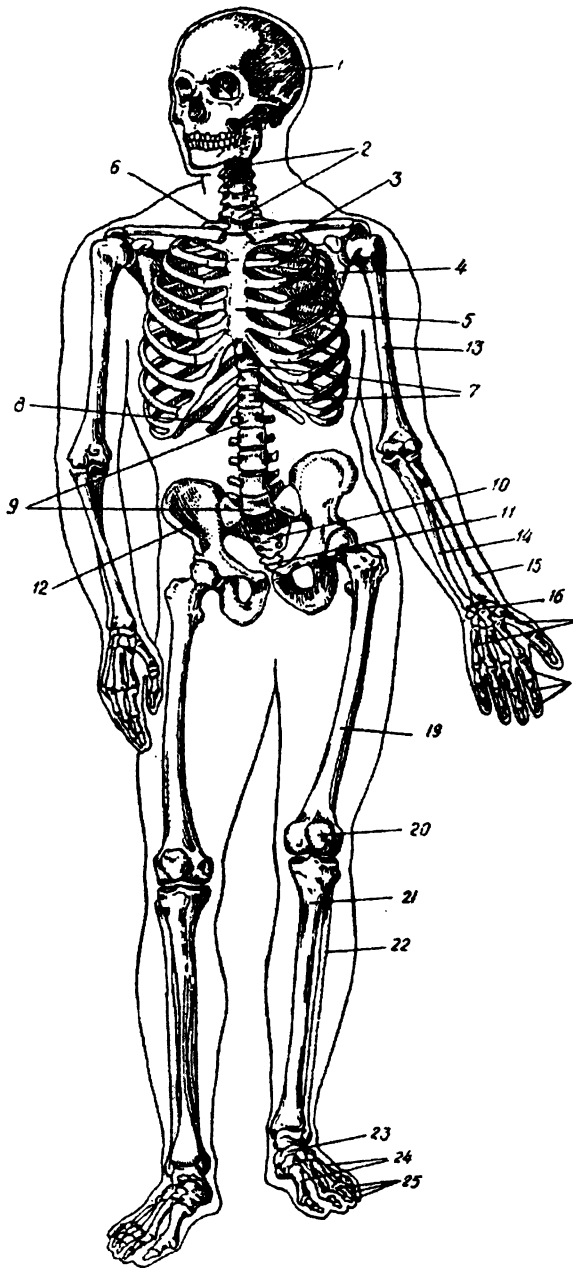


Рис. 3

Скелет человека спереди

1.Череп 2.Шейные позвонки (семь). 3.Ключица. 4.Лопатка. 5.Грудина. 6.1-е ребро. 7.Грудные позвонки. 8.12-е (последнее ребро). 9.Поясничные позвонки (пять). 10.Крестец. 11.Копчик. 12.Тазовая (безыменная кость). 13.Плечевая кость. 14.Локтевая кость. 15.Лучевая кость. 16.Запястье (8 мелких костей). 17.Пястье (пять костей). 18.Фаланги пальцев (по три у каждого, за исключением большого пальца, имеющего 2 фаланги). 19.Бедренная кость. 20.Надколенник (надколенная чашечка). 21.Большая берцовая кость. 22.Малая берцовая кость. 23.Предплюсна (семь костей). 24.Плюсна (пять костей). 25.Фаланги (по три у каждого, за исключением большого пальца, имеющего две фаланги)

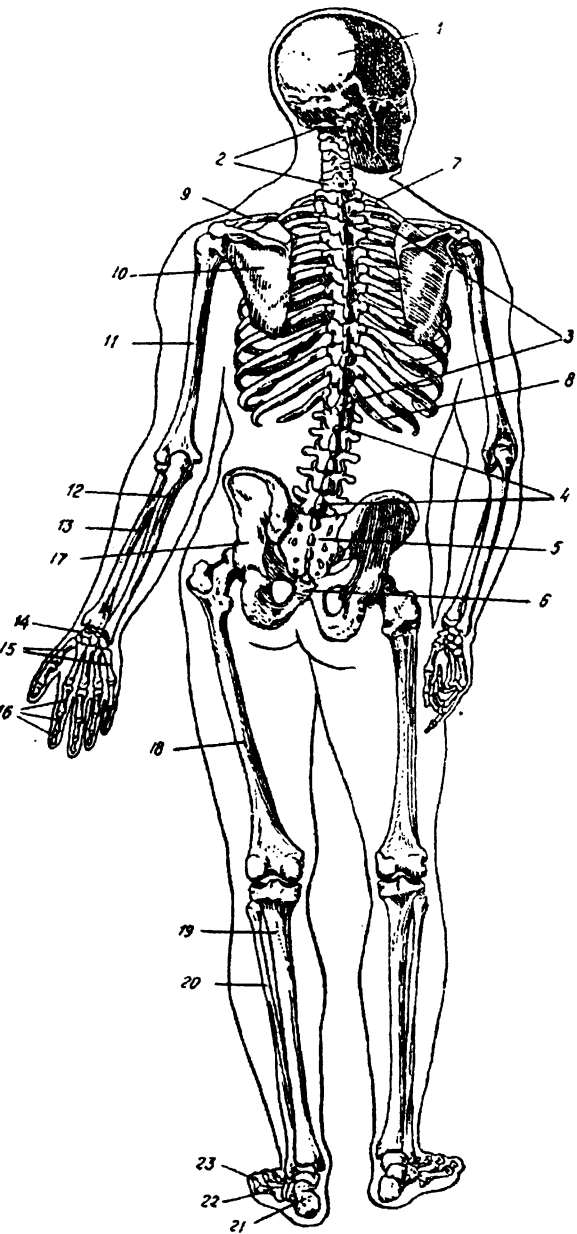


Рис. 4

Скелет человека сзади

1.Череп 2.Шейные позвонки (семь). 3.Грудные позвонки (двенадцать). 4.Поясничные позвонки 5.Крестец. 6.Копчик. 7.Первое ребро. 8.12-е (последнее ребро) 9.Ключица. 10.Лопатка. 11.Плечевая кость. 12.Локтевая кость. 13.Лучевая кость. 14.Запястье. 15.Пястье. 16.Фаланги пальцев 17.Тазовая кость. 18.Бедренная кость. 19.Большая берцовая кость. 20.Малая берцовая кость. 21.Пяточная кость. 22.Плюсна. 23.Фаланги.

Скелетом головы является череп (рис. 6, 7, 8, 9). Различают мозговой череп: верхнезадняя и лицевая часть, в которую входят нос, глаза, рот. Череп состоит

из костей, неподвижно соединенных друг с другом, и нижней челюсти, которая соединяется с черепом посредством двух суставов.

В мозговой череп входят следующие кости: затылочная, лобная, теменные, височная и клиновидная (рис.8). Затылочная кость заканчивается внизу двумя затылочными мыщелками, образующими с первым позвонком позвоночного столба два двухосных сустава.

Затылочная кость граничит с двумя теменными костями (рис.8).

Теменные кости имеют четко выраженные выпуклости - так называемые теменные бугры. С затылочной и теменной костью с обеих сторон соединяются височные кости.

Лобная кость ограничивает мозговую коробку спереди, определяя собой лобную поверхность. Сзади лобная кость граничит (прочно соединяется швом) с теменными костями(рис. 9). Лобная кость характеризуется двумя расположенными вверху лобными буграми и двумя надбровными дугами, расположенными ниже. Площадка, находящаяся между дугами, обычно в виде углубления, называется надпереносьем. Передняя поверхность лобной кости заворачивает назад, где находятся выпуклые височные линии, которые направляются к затылку, переходя на поверхность теменной кости и замыкая сверху височную впадину. Височная впадина представляет собой плоское углубление, которое заполняется височной мышцей и ограничивается снизу скуловой дугой. Плоскости лобной кости выступают вперед на надбровных дугах.

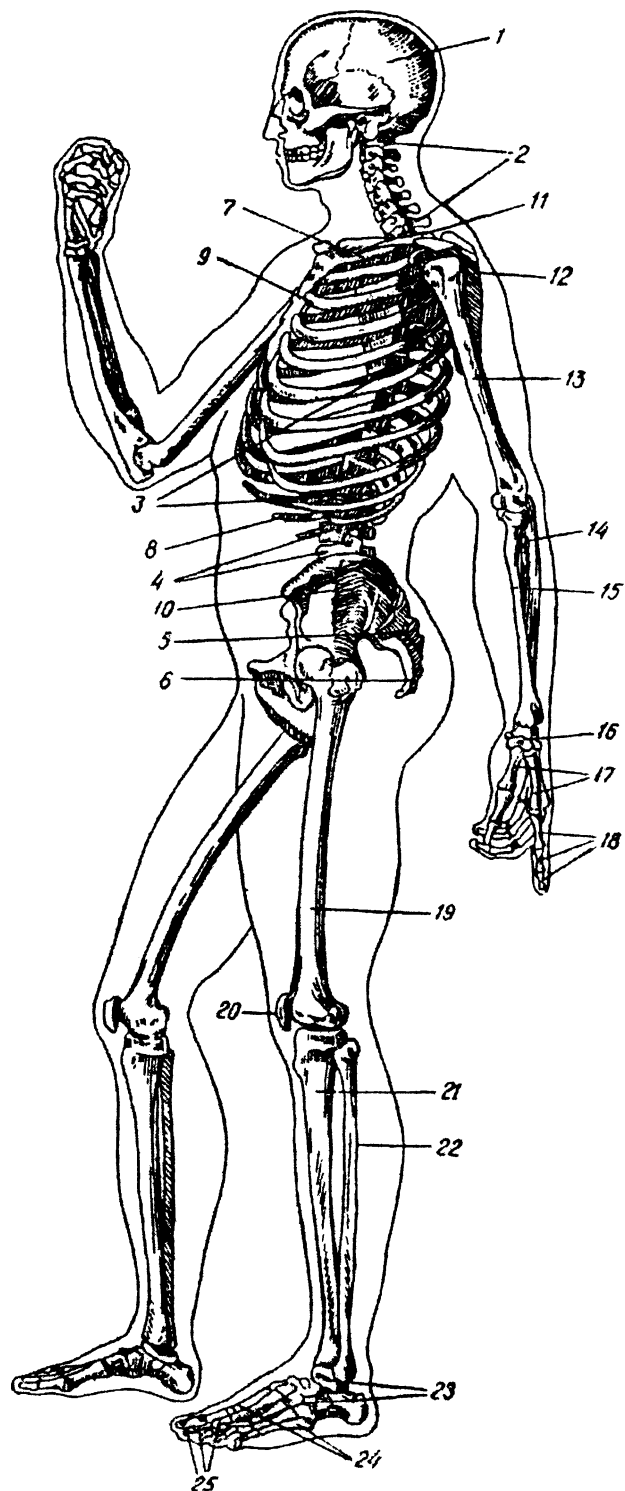


Рис. 5

Скелет человека сбоку

1.Череп. 2.Шейные позвонки. 3.Грудные позвонки. 4.Поясничные позвонки. 5.Крестец. 6.Копчик. 7.1-е ребро 8.12-е ребро 9.Грудина. 10.Тазовая кость. 11.Ключица 12.Лопатка. 13.Плечевая кость. 14.Локтевая кость. 15.Лучевая кость 16.Запястье. 17.Пястье. 18.Фаланги пальцев. 19.Бедренная кость 20.Надколенник 21.Большая берцовая кость 22.Малая берцовая кость 23.Предплюсна. 24.Плюсна 25.Фаланги.

Далее резко направляются в глубь черепа и образуют верхние стенки глазных впадин.

Границы лицевого черепа начинаются от нижнего края лобной кости, которая образует верхние края глазных впадин. Бока составляют парные скуловые кости, плоскости которых образуют наружные стенки глазниц. Вверху скуловые кости переходят в лобную кость, а внутри соединяются с верхними челюстями. В сторону затылка направляются отростки, при соединении которых с отростками височных костей получают скуловые дуги.

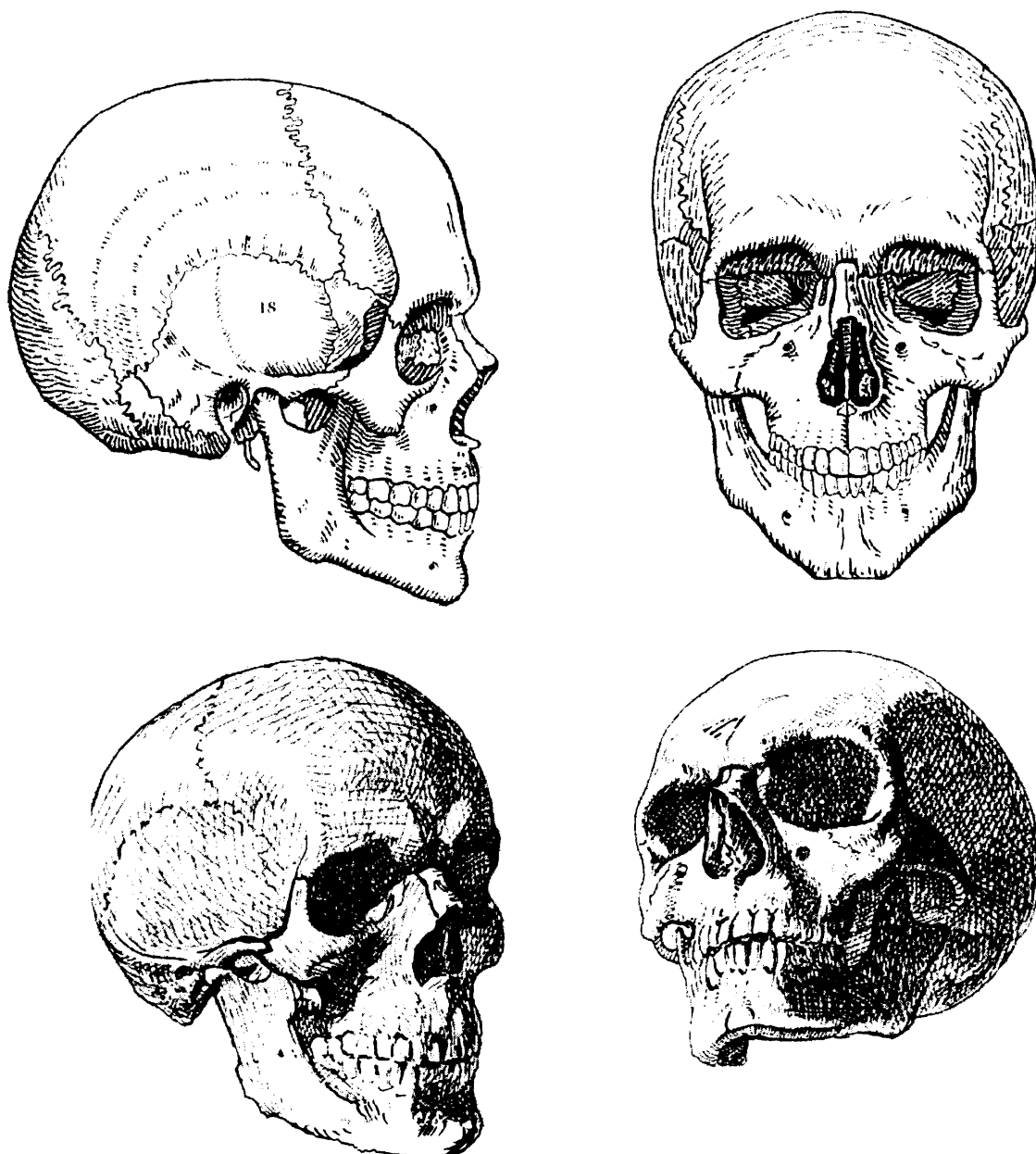


Рис.6

Основой форм лица, лежащих между глазами и ртом, служат верхнечелюстные кости. Они образуют нижние стенки глазниц. Изнутри глазниц лобные отростки направляются вверх и, соприкасаясь с лобной костью, образуют боковые костные

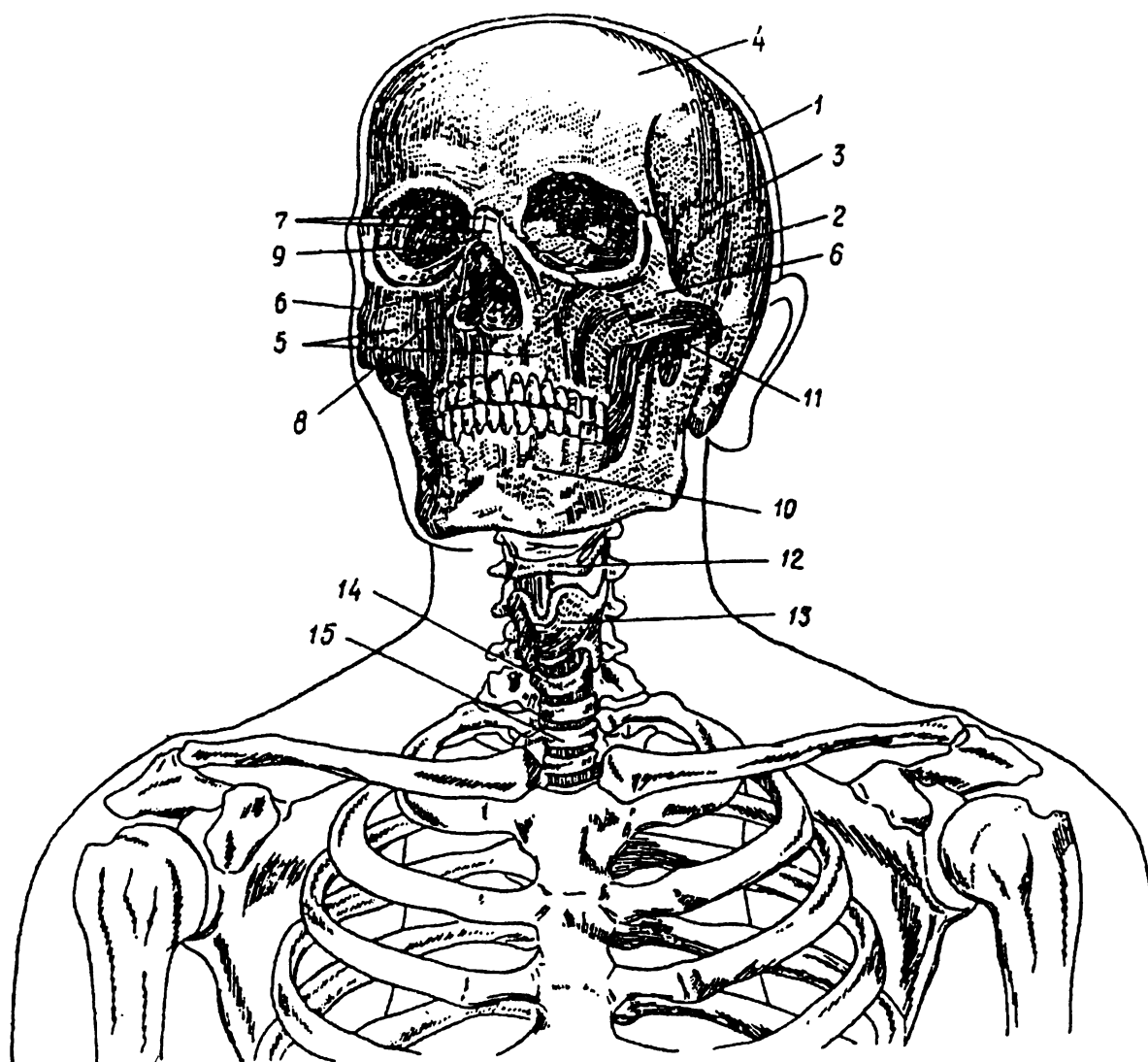


Рис. 7

Череп спереди

1.Теменная кость. 2.Височная кость. 3.Основная (клиновидная) кость. 4.Лобная кость. 5.Верхнечелюстные кости. 6.Скуловые кости. 7.Носовые кости. 8.Отверстие, ведущее в полость носа (так называемое грушевидное отверстие). 9.Глазница (впадина, в которой залегает глазное яблоко). 10.Нижняя челюсть. 11.Суставный отросток нижней челюсти, служащий для сочленения с соответственной ямкой височной кости (так называемый челюстной сустав). 12.Подъязычная кость. 13.Щитовидный хрящ гортани, выступ которого образует так называемый кадык, или адамово яблоко. 14.Перстневидный хрящ гортани. 15.Дыхательное горло (трахея) с составляющими его хрящевыми кольцами

стенки носа и определяют собой границы носового (грушевидного) отверстия. Соединяясь между собой, верхнечелюстные кости образуют нижнюю границу носового отверстия и переднюю носовую кость, которая является местом крепления хряща носовой перегородки. Глазницы расположены по обе стороны носа. В них размещаются глаза.

Заканчивается лицо нижней челюстью, которая состоит из подковообразной части (тела нижней челюсти) и двух уходящих кверху отростков (ветвей нижней челюсти). Участки перегибов называют углами нижней челюсти. Посередине нижней челюсти находится подбородочное возвышение (подбородок). Обе ветви нижней челюсти составляют два отростка - один суставный отросток, входящий в нижнече-

люстную ямку височной кости и соприкасающийся с ней, другой - веночный. Челюстные суставы очень подвижны. В некоторых случаях суставные отростки способны выдвигаться из нижнечелюстных ямок. В этом случае нижняя челюсть направляется вперед или в сторону, что соответственно удлиняет или перекашивает лицо.

Череп ребенка меньше черепа взрослого. В детском черепе высота лицевой части меньше высоты мозговой. Причина этого - очень малая нижняя челюсть. Отличительным признаком детского черепа является и то, что лобные бугры сильно развиты и четко выступают, а надбровные дуги почти незаметны.

Что касается различия между женским черепом и мужским, то они следую-

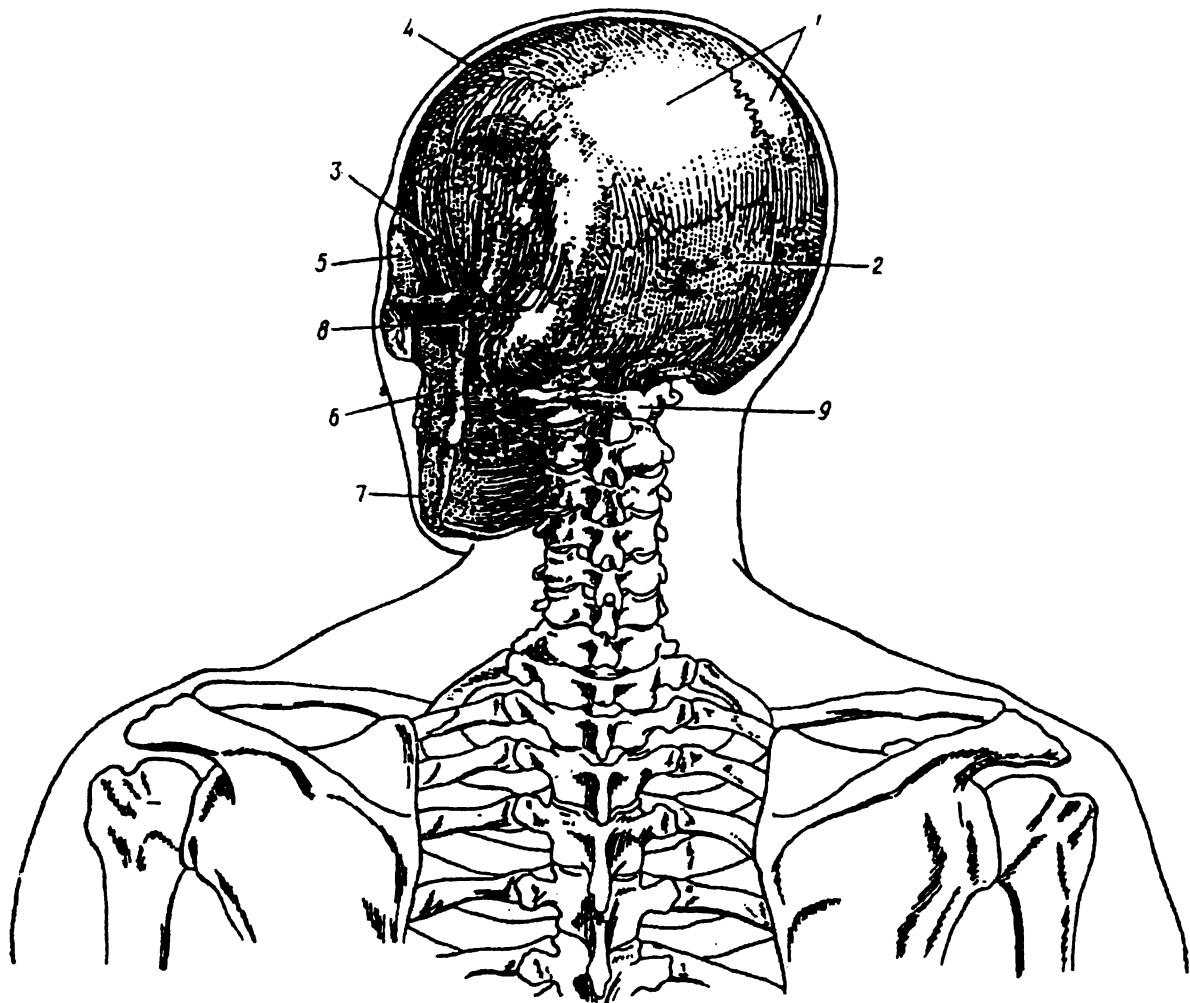


Рис. 8

Череп сзади

1.Теменные кости. 2.Затылочная кость. 3.Височная кость. 4.Лобная кость. 5.Скуловая кость. 6.Верхнечелюстная кость. 7.Нижняя челюсть. 8.Суставный отросток нижней челюсти и его сочленение с височной костью (так называемый челюстной сустав). 9.1-й шейный позвонок, так называемый атлант, с суставными впадинами которого сочленяется череп

щие: женский череп обычно меньше мужского, высота лицевой части и мозговой меньше, чем в мужском черепе, лобные бугры в женском черепе более ярко выражены, надбровные дуги меньше мужских.

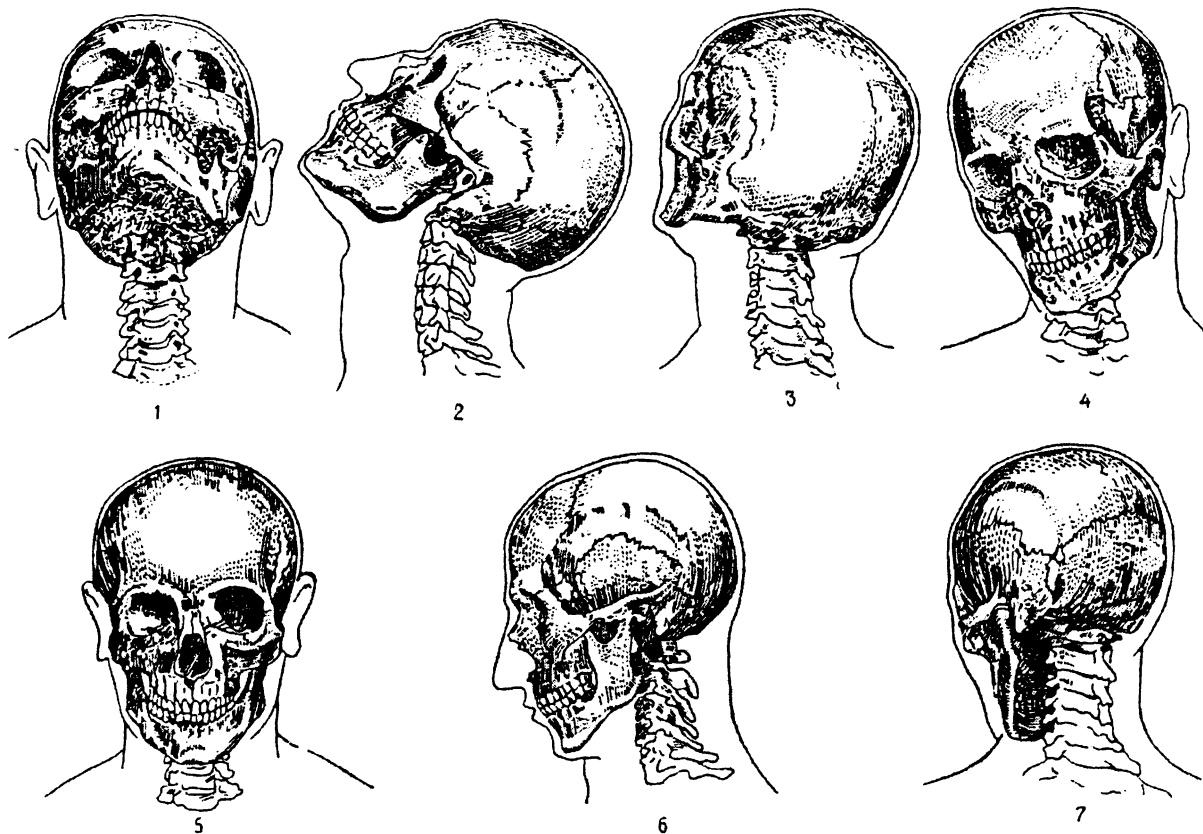


Рис. 9

Череп в различных положениях

1, 2, 3. При наклоне головы назад. 4. При наклоне головы вперед и в сторону (с одновременным поворотом). 5, 6, 7. При наклоне головы вперед.

Было бы хорошо найти возможность порисовать череп в натуре в разных поворотах и с разных точек зрения, чтобы научиться воспроизводить его по памяти в любых положениях. Имеются в виду часы академические, с расчетом на 45 минут работы и 10-15 минут отдыха, во время которого можно внимательно просмотреть работы товарищей и проверить свой рисунок.

Основным стержнем всего скелета человека служит позвоночный столб, который проходит по средней линии (рис. 12).

На всем своем протяжении позвоночный столб образует изгибы (рис. 1,2,5). Верхняя часть изгибается вперед - шейный изгиб, затем изгиб назад - грудной или спинной изгиб, снова вперед поясничный изгиб и наконец назад крестцовый изгиб.

Позвоночный столб довольно подвижен. Так, он может делать движения сгибания и разгибания, наклоны влево и вправо, круговое движение, при этом голова описывает круг. Наиболее подвижен позвоночный столб в шейном и поясничном отделах (рис. 1.2.).

При дыхании грудная клетка приводится в движение мышцами и может то расширяться, то сужаться. При вдохе (расширении) грудная клетка подымается, в этот момент четко выделяются ее нижние края и надчревный угол, а при выдохе (сужении) грудная клетка опускается, края сглаживаются, становятся незаметными.

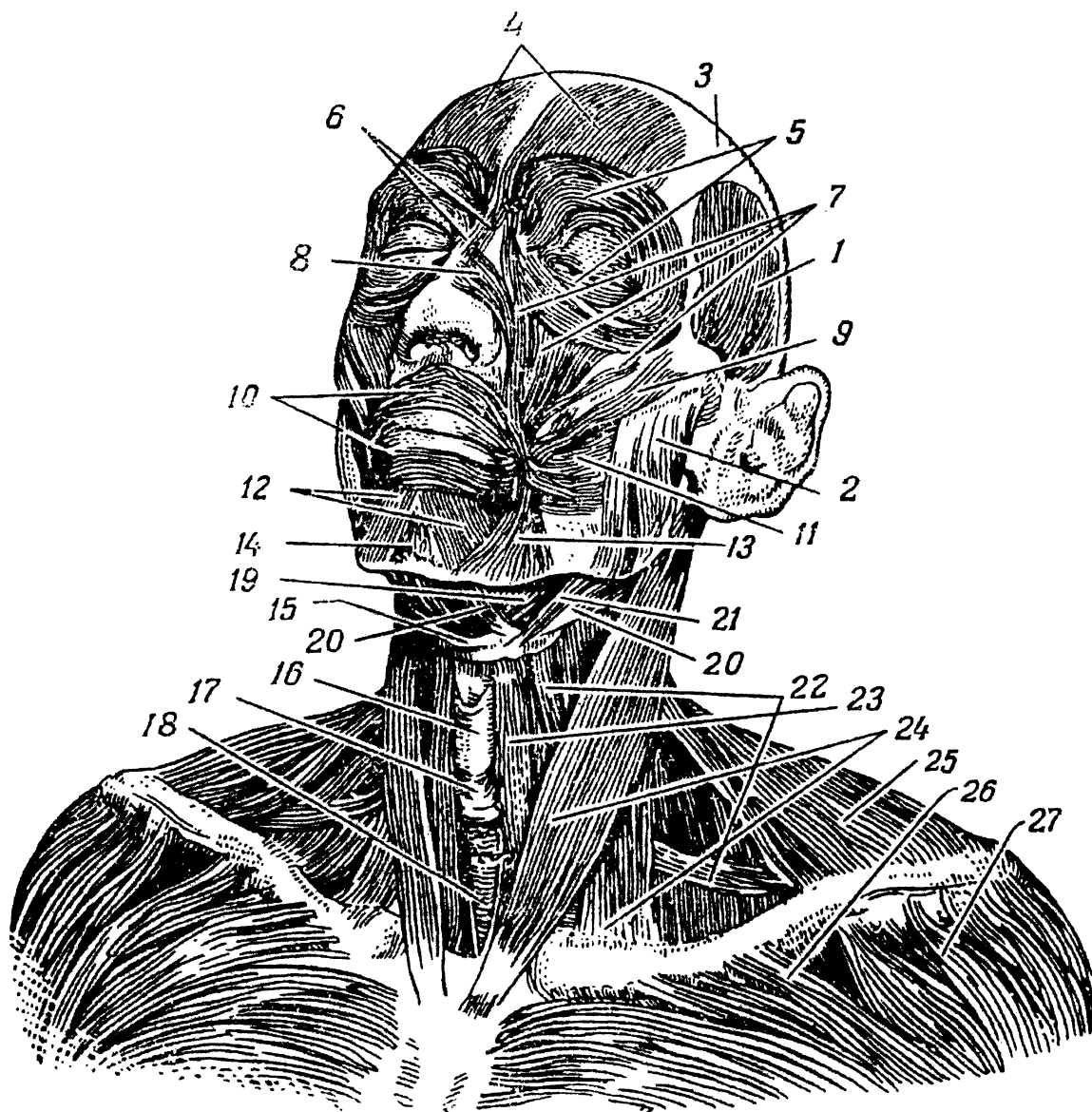


Рис. 10

Мышцы головы и шеи спереди

1. Височный мускул. 2. Жевательный мускул. 3. Сухожильный шлем (надчерепной апоневроз). 4. Лобные мускулы. 5. Круговой мускул глаза. 6. Пирамидальный мускул (так называемый мускул гордецов). 7. Квадратный мускул верхней губы. 8. Носовой мускул. 9. Скуловой мускул. 10. Круговой мускул рта. 11. Щечный мускул (так называемый мускул трубачей). 12. Квадратные мускулы нижней губы. 13. Треугольный мускул рта. 14. Подбородочный мускул. 15. Подъязычная кость. 16. Щитовидный хрящ (гортани). 17. Перстневидный хрящ (гортани). 18. Дыхательное горло. 19. Челюстно-подъязычный мускул. 20. Двубрюшный мускул. 21. Шило-подъязычный мускул. 22. Лопаточно-подъязычный мускул. 23. Грудино-подъязычный мускул. 24. Грудино-ключично-сосковый мускул. 25. Трапециевидный мускул. 26. Большой грудной мускул. 27. Дельтовидный мускул

Таз образуется двумя парными безымянными костями, кольцеобразно прикрепленными друг к другу, а также крестцом с копчиком (рис. 13).

Положение таза приобретает большое значение при изображении фигуры человека в любом движении.

Скелетом плечевого пояса считаются лопатки и ключицы (рис. 12, 14).

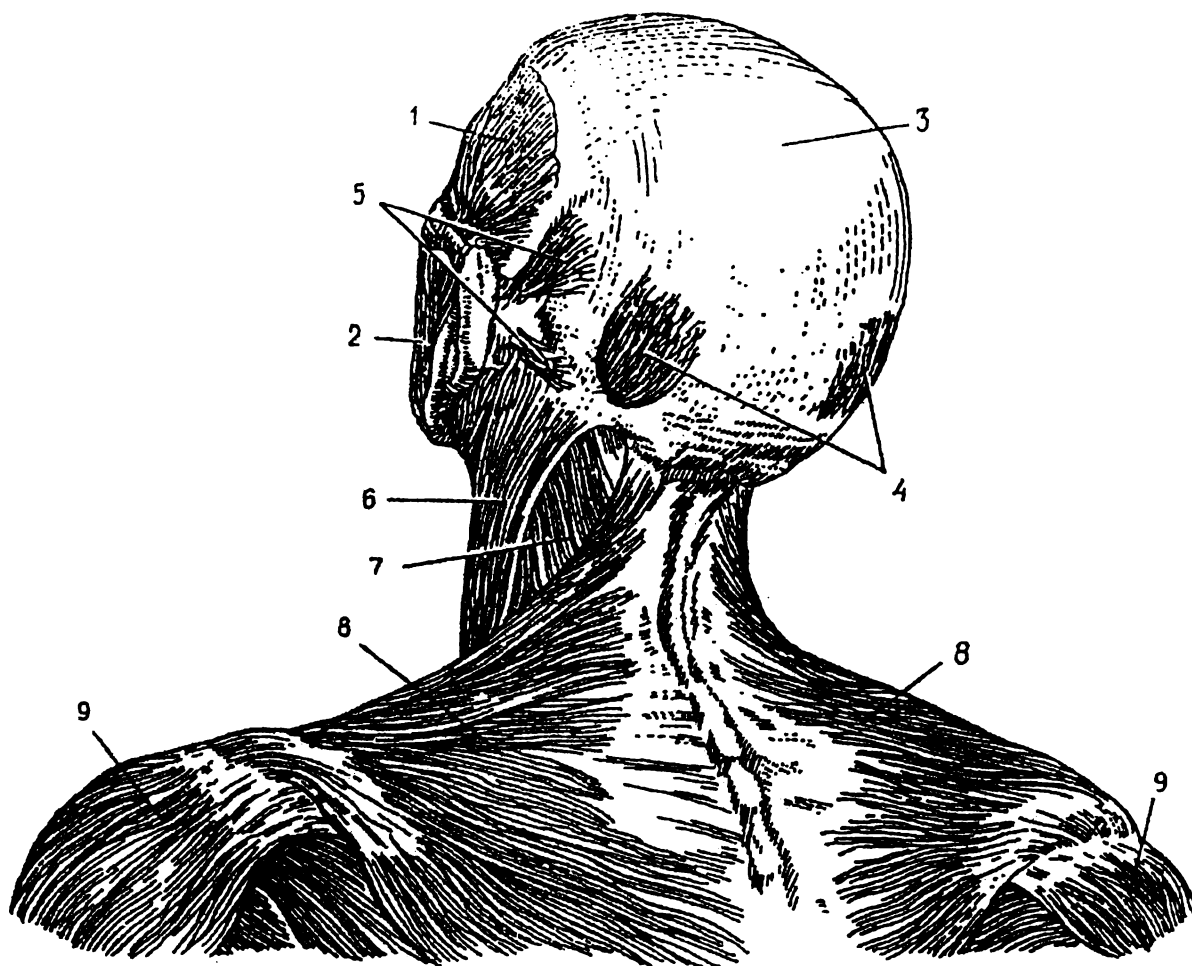


Рис. 11

Мышцы головы и шеи сзади

- 1.Височный мускул. 2.Жевательный мускул. 3.Сухожильный шлем (надчерепной апоневроз).
 4.Затылочные мускулы. 5.Ушные мускулы (верхние и задние). 6.Грудино-ключично-соссовый мускул.
 7.Пластырный мускул. 8.Трапециевидный мускул. 9.Дельтовидный мускул

Кости плечевого пояса очень подвижны и связывают туловище и руки. К костям рук относятся плечевые кости, кости предплечья (лучевая и локтевая) и кости кистей (рис. 16-22).

Кисть руки разделяется на три части - запястье, пястье и фаланги пальцев. Рассмотрение костей ноги можно начать с кости бедер, расположенной внутри бедра (рис. 23-26).

Нижний конец бедренной кости расширяется, разделяясь на два мыщелка - наружный и внутренний. При сгибании колена мыщелки четко проступают. Соединение голени с бедром осуществляется посредством коленного сустава (рис. 27). Скелетом стопы служат предплюсна, плюсна и фаланги пальцев (рис. 28).

Скелет дает рисующему важные ориентировочные пункты, на основе которых строится длительный и быстрый рисунок человека.

Наряду с костями скелета рельеф форм человека образуют мышцы (мускулы), являющиеся основными органами движения (рис. 29-31). В зависимости от движения мускулов изменяется и рельеф форм человеческого тела.

При изучении **мускулатуры** необходимо усвоить направление каждой мышцы: где она начинается, из-под каких мышц выходит, как уходит в глубину следующих мышц, как взаимосвязаны отдельные мускулы и т.д.

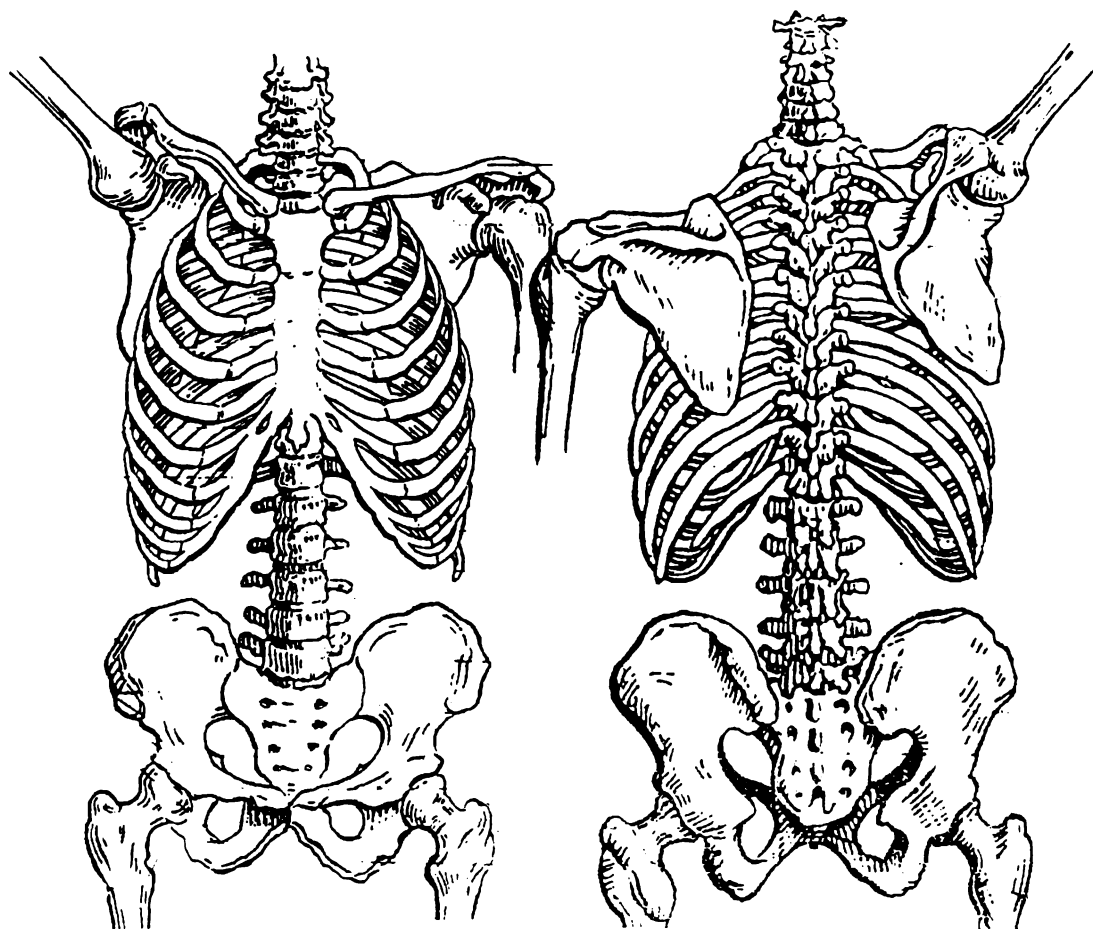


Рис. 12

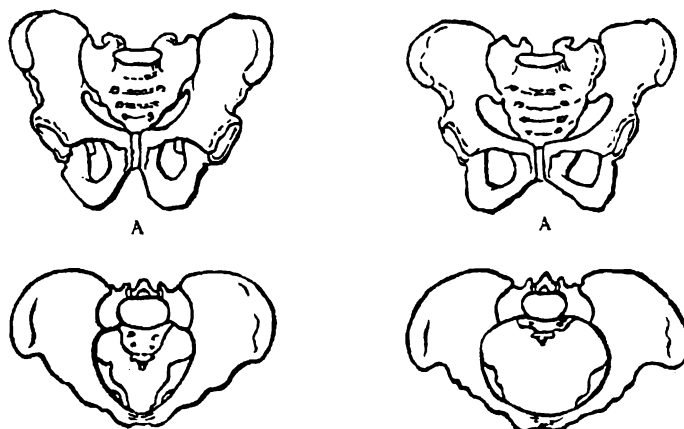


Рис. 13

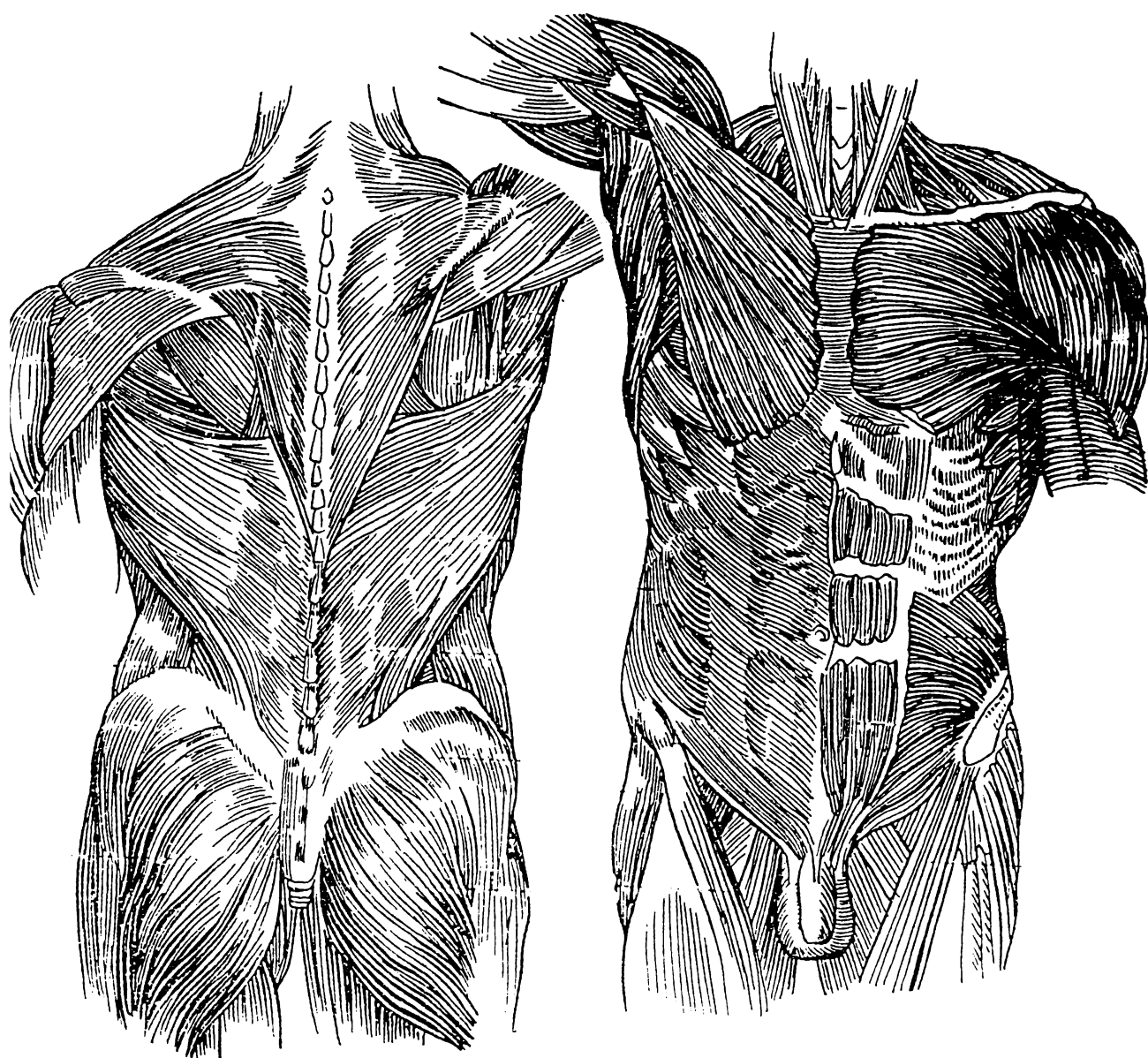


Рис. 14

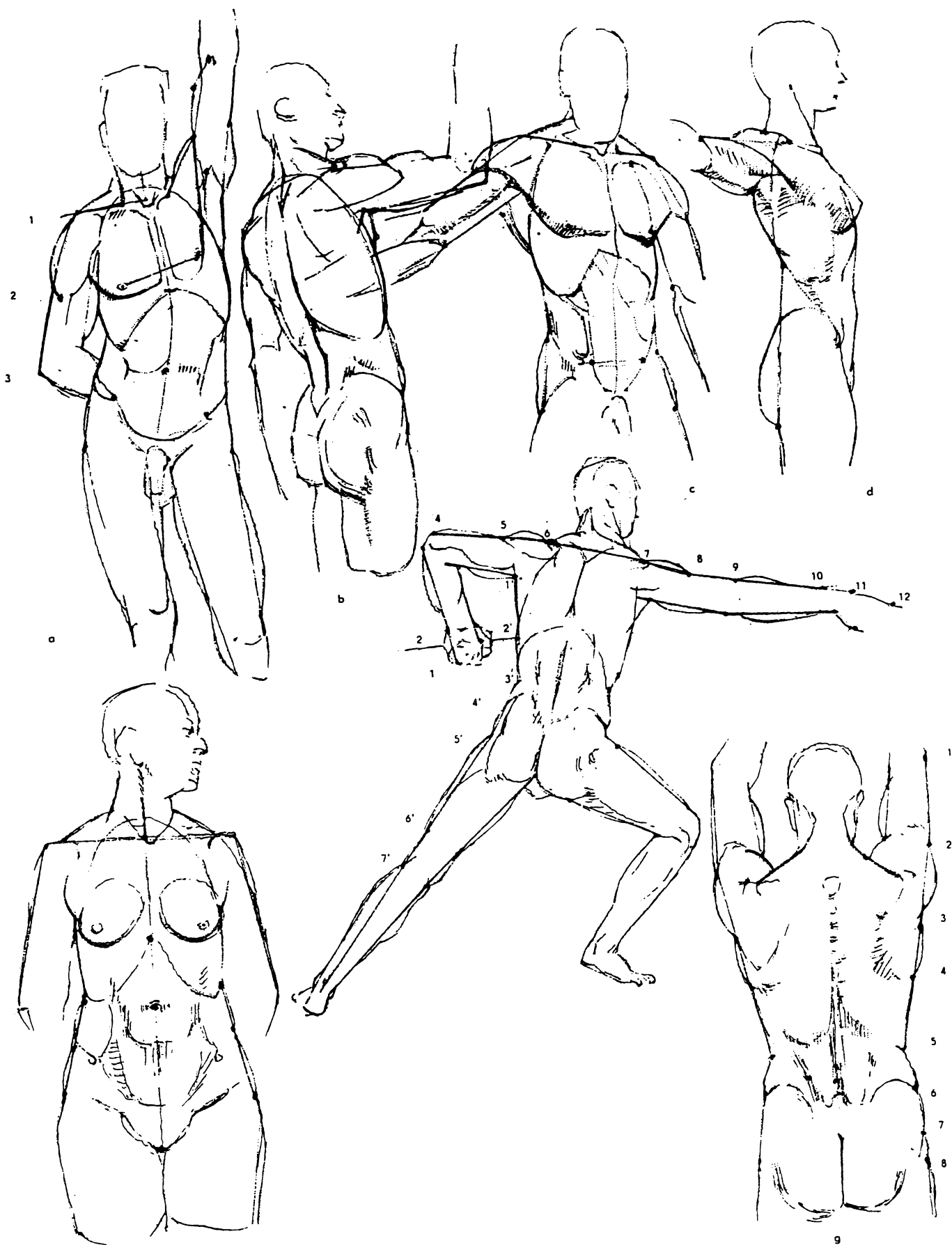


Рис. 15

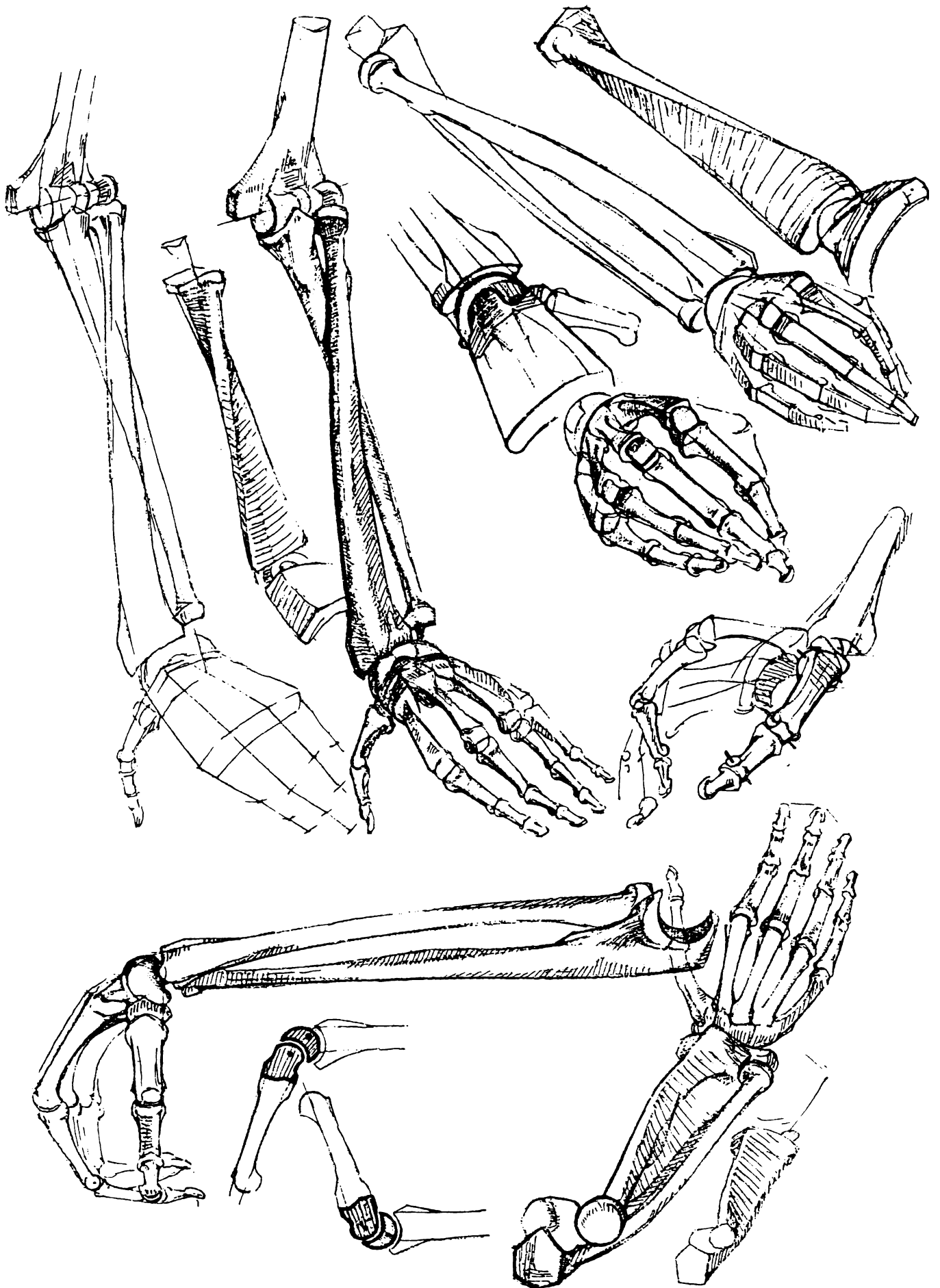


Рис. 16

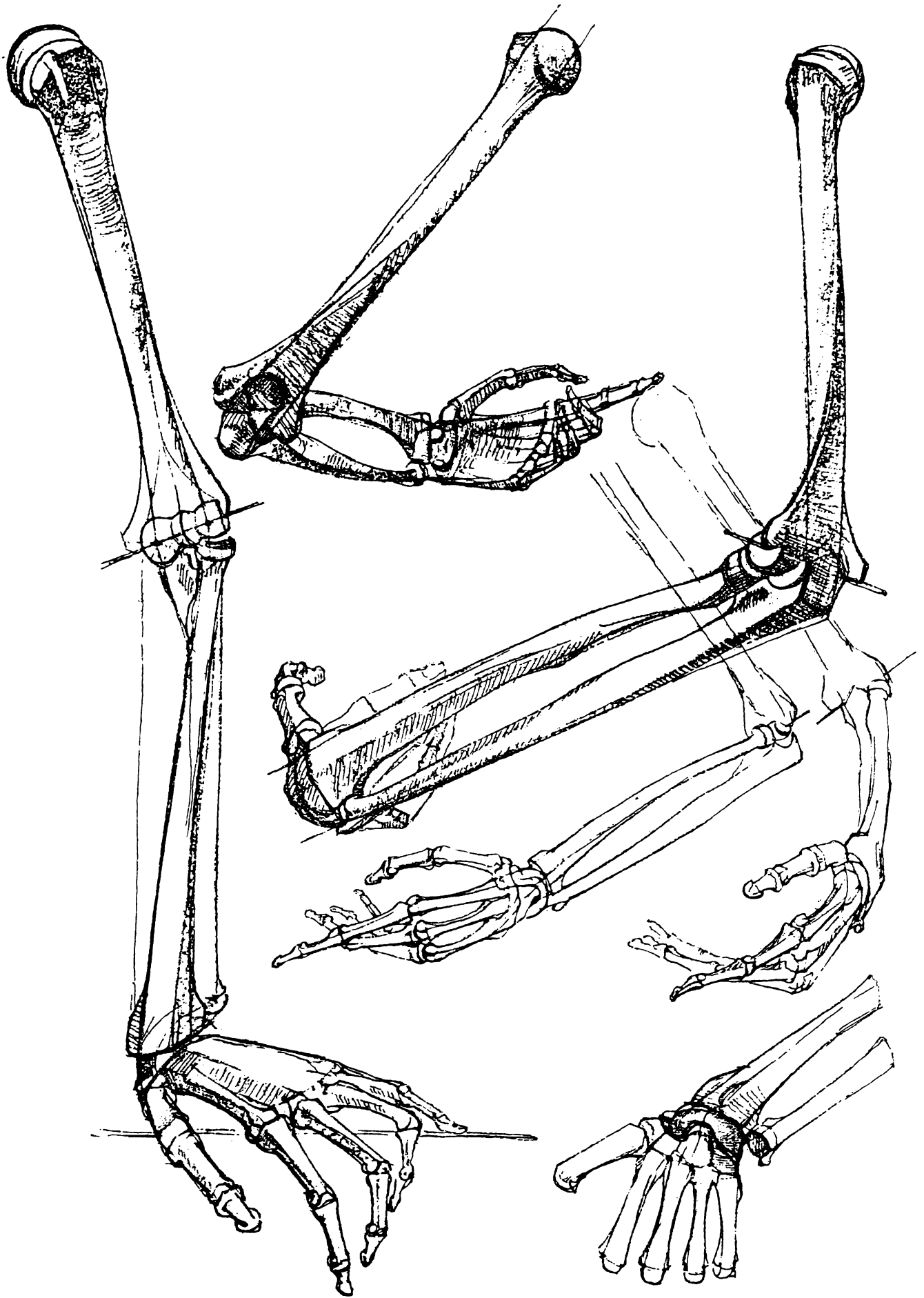


Рис. 17

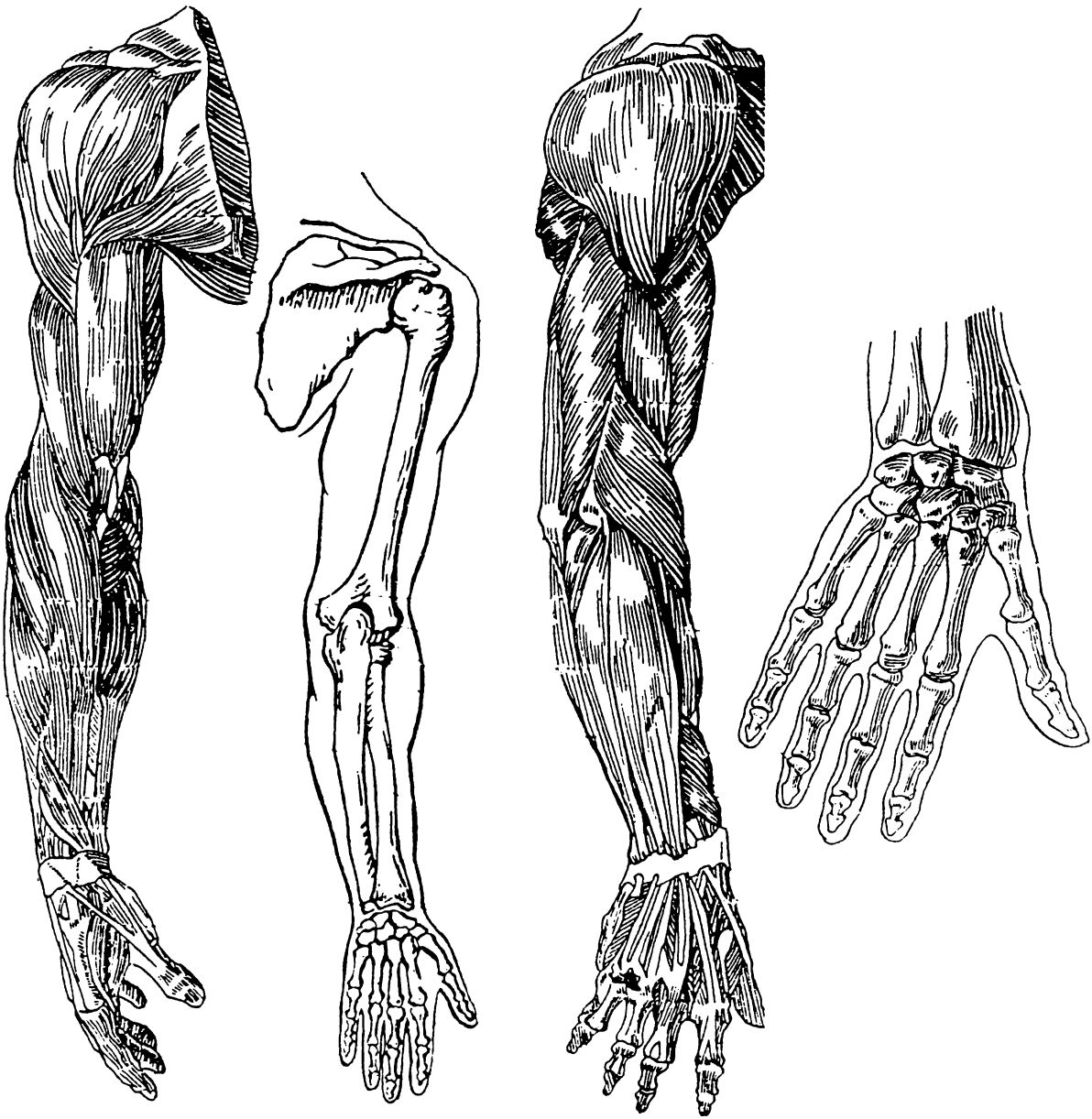


Рис. 18

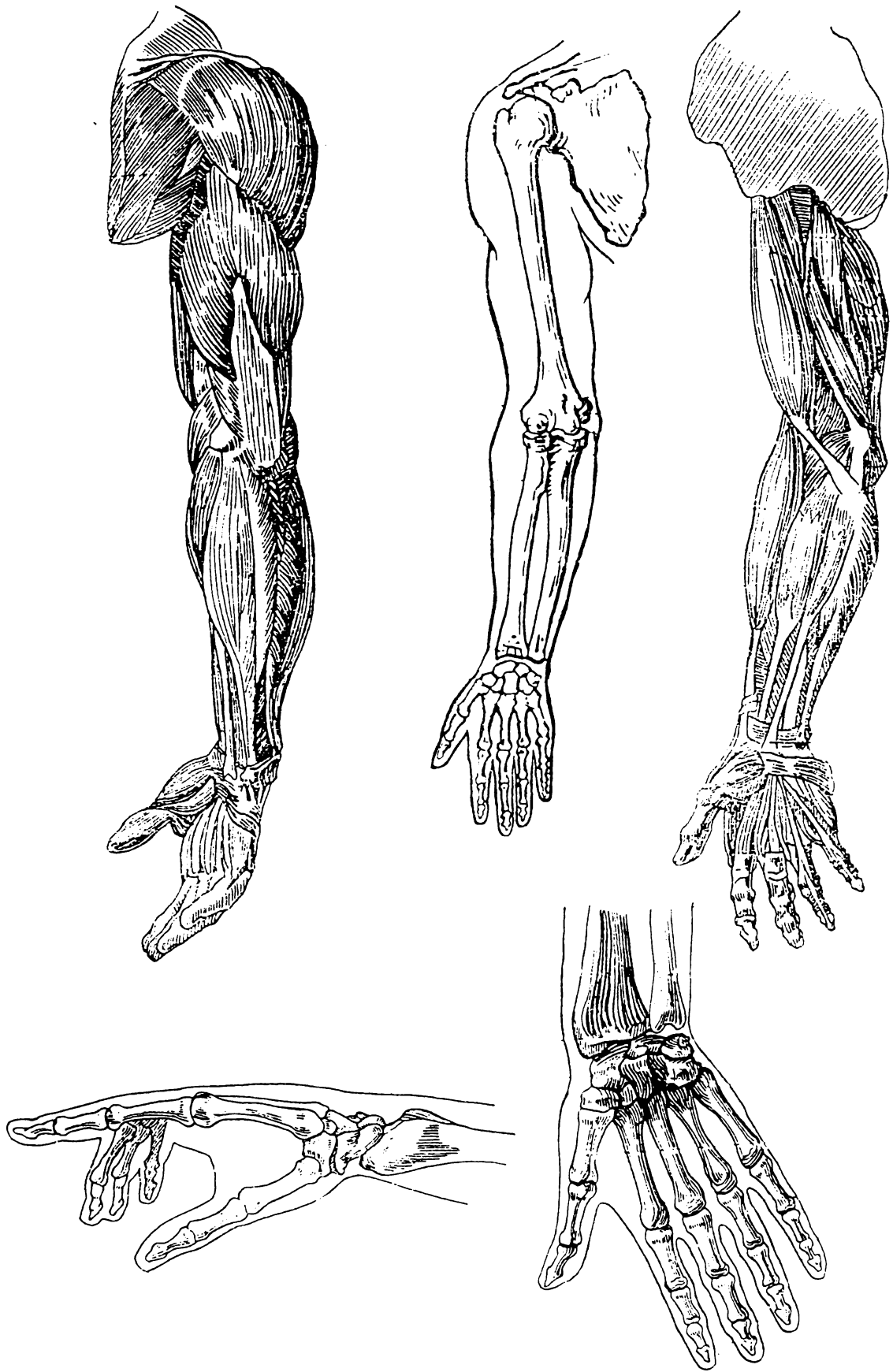


Рис. 19

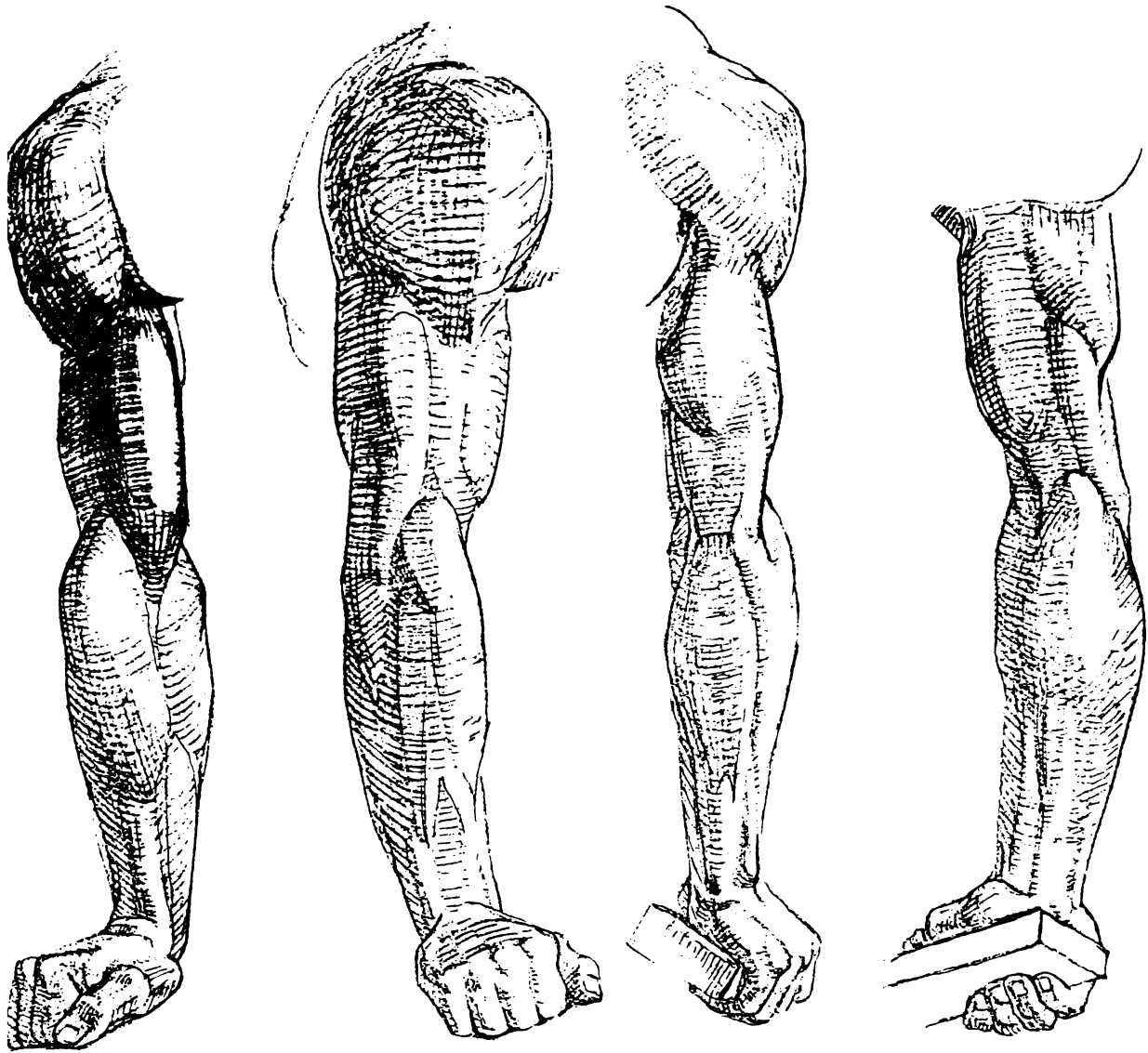


Рис. 20

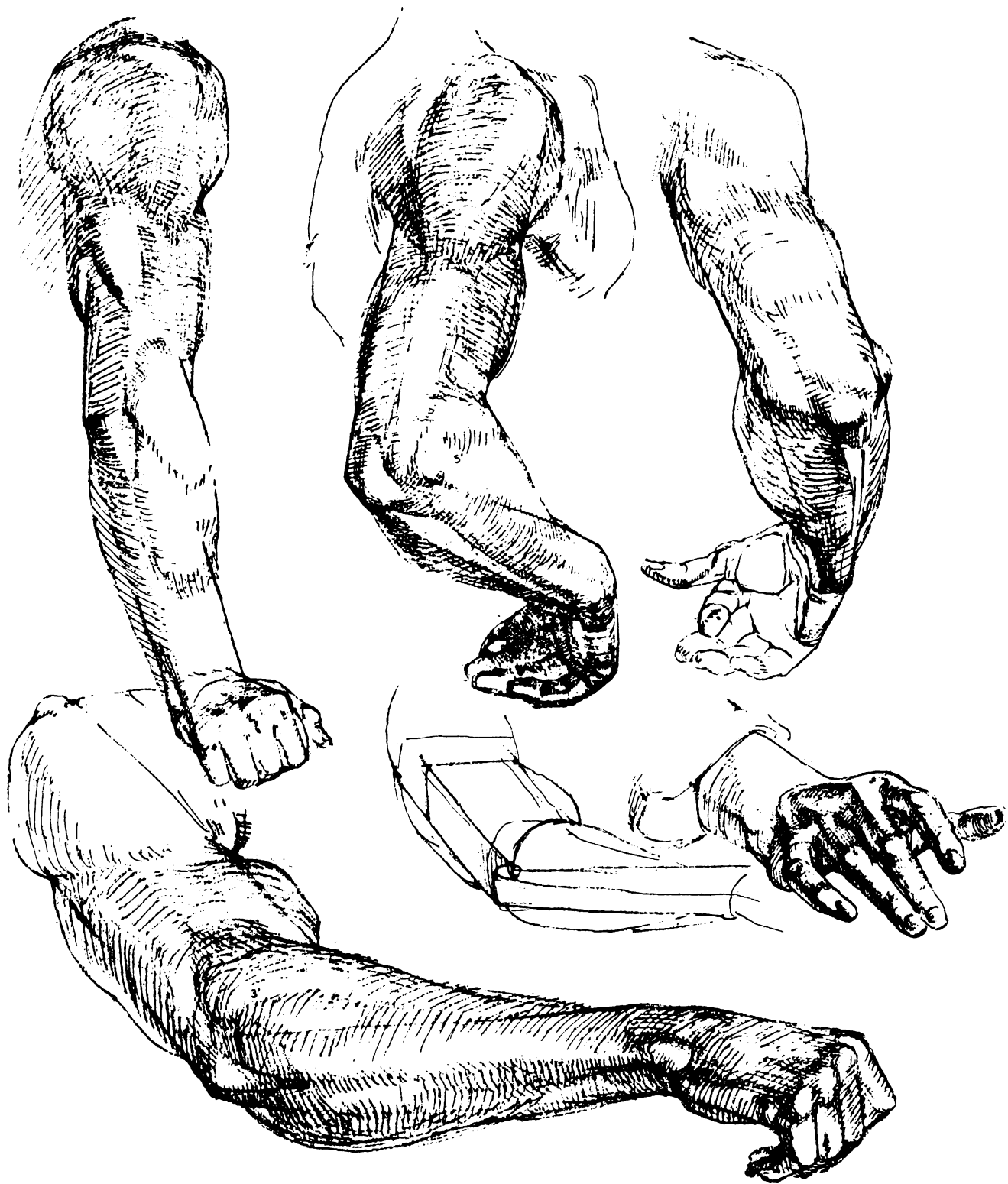


Рис. 21

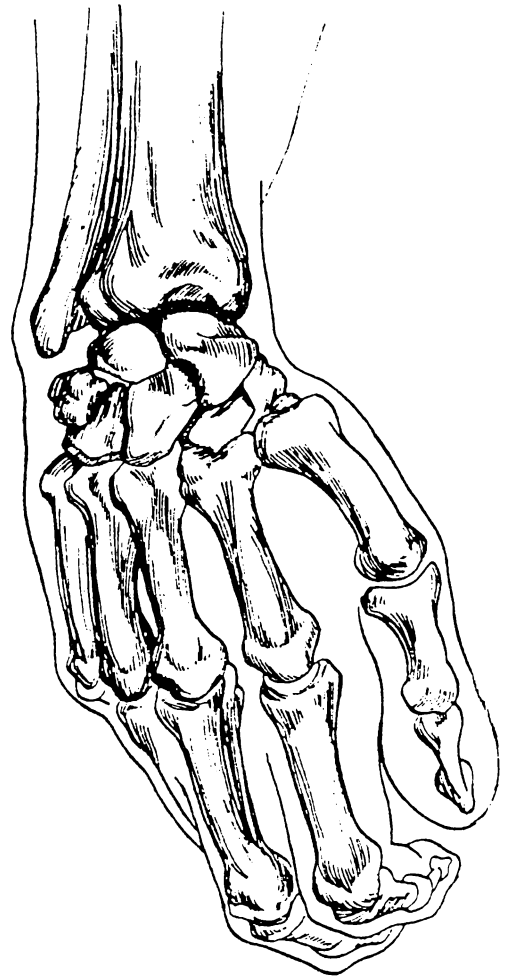
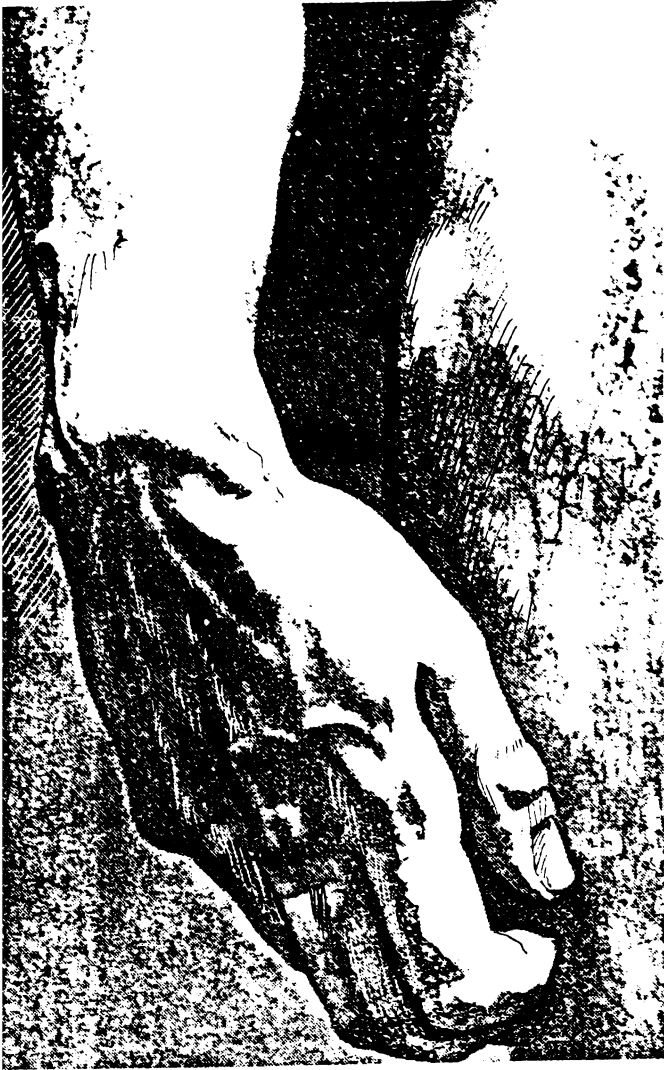

Рис. 22

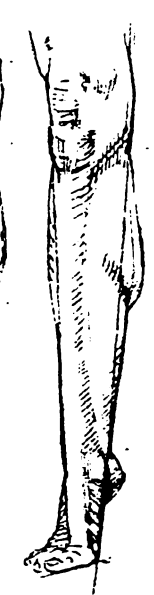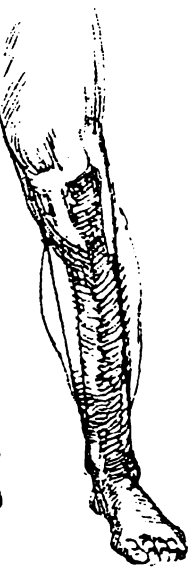
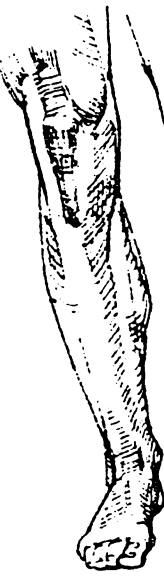
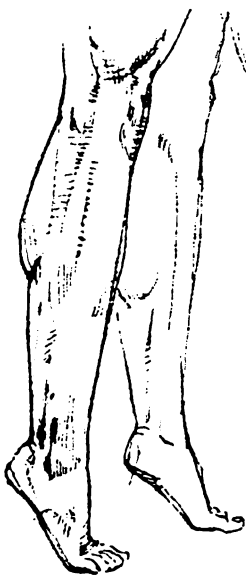
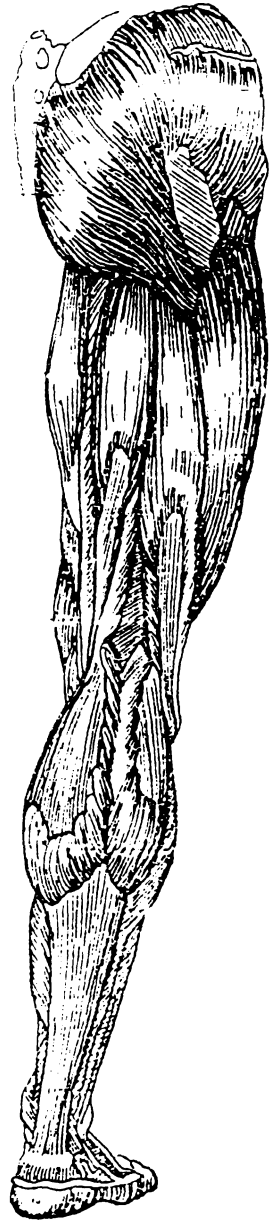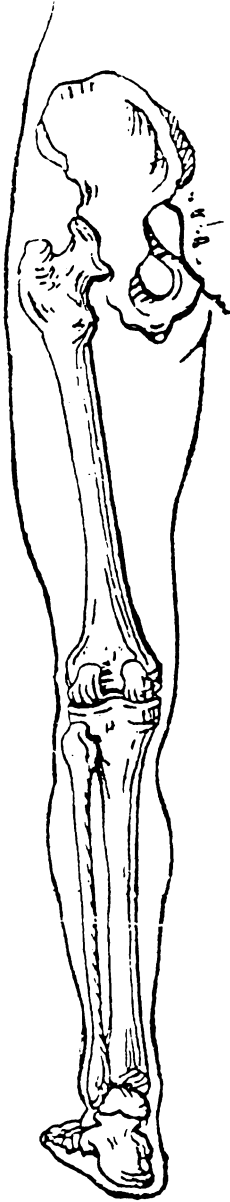
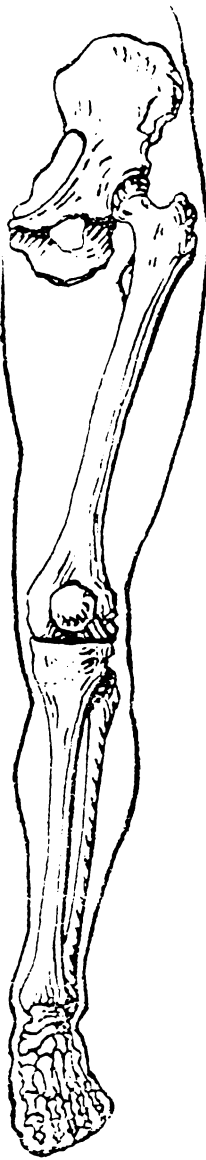


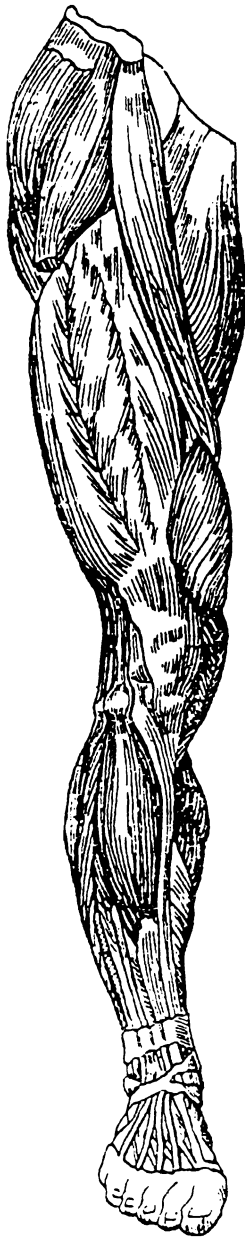Рис. 23

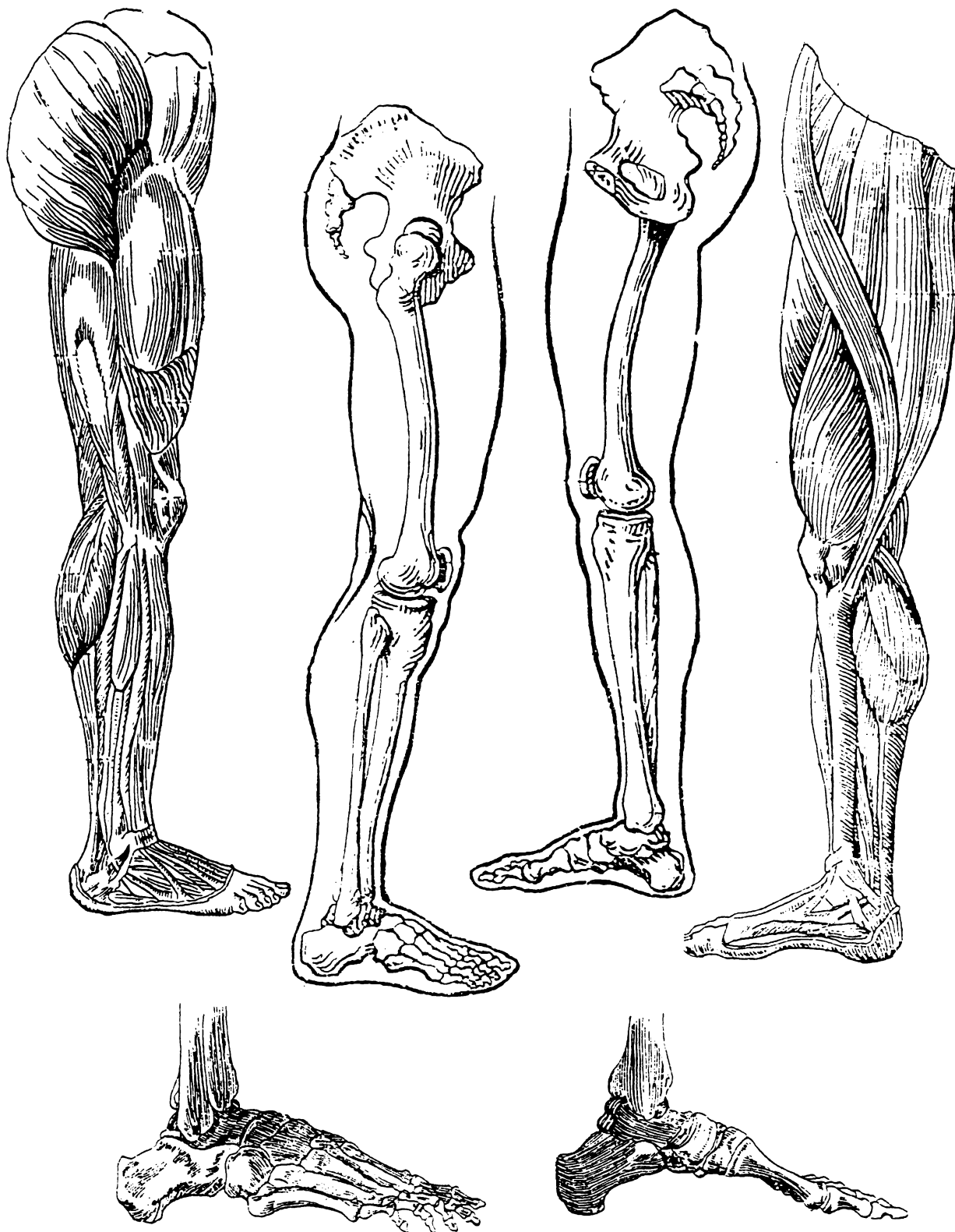


Рис. 24

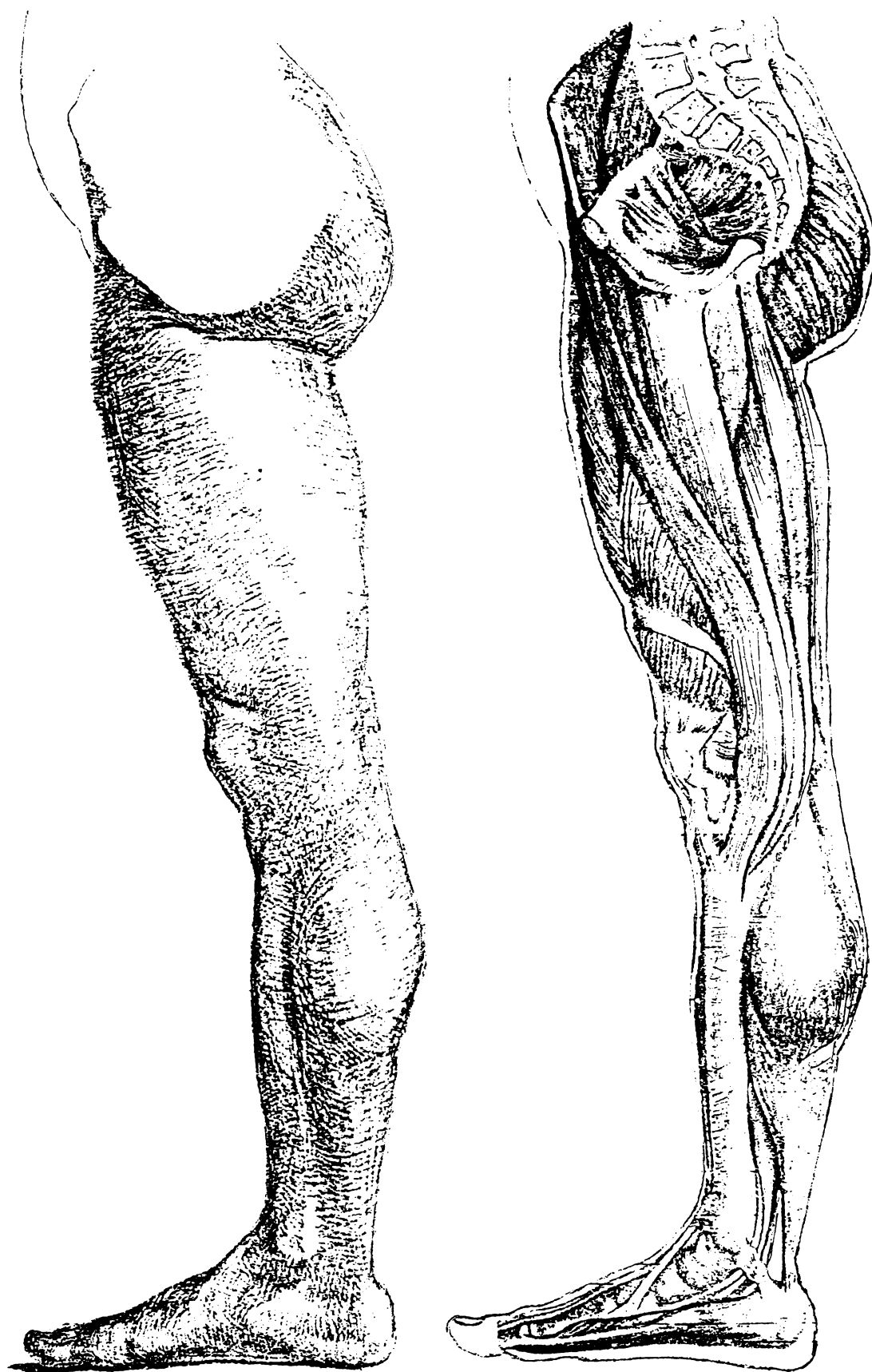


Рис. 25

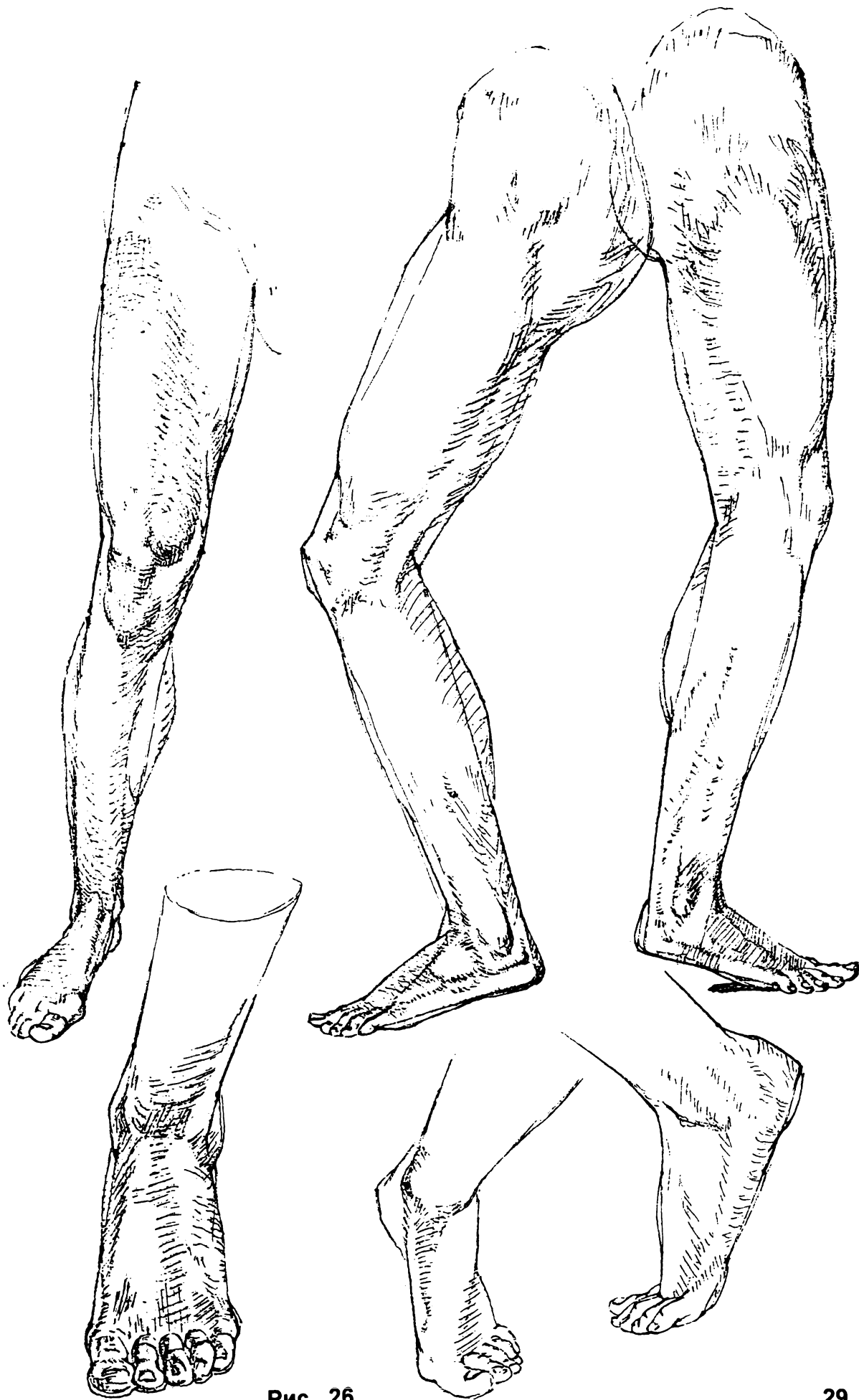


Рис. 26



Рис. 27

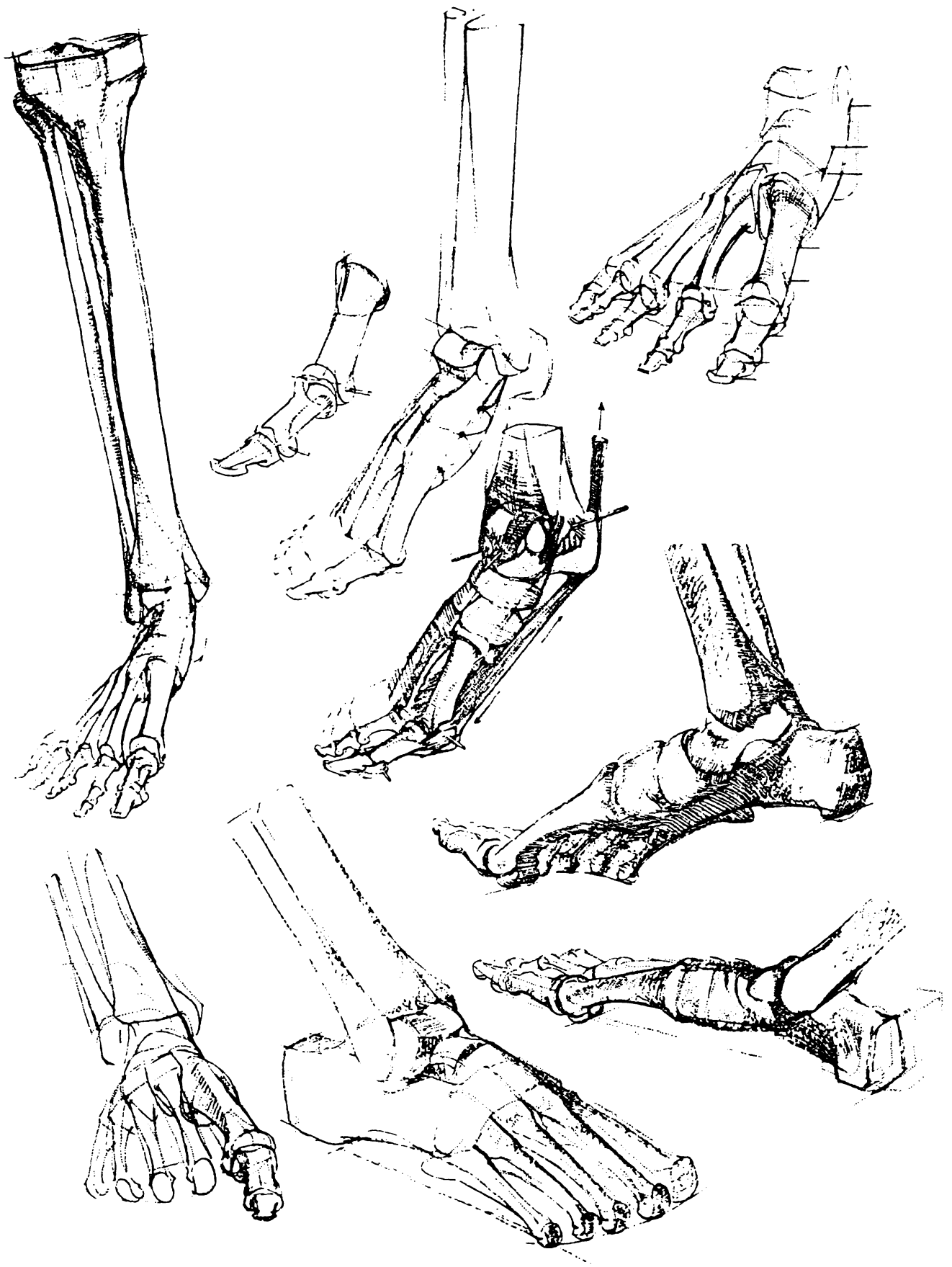


Рис. 28

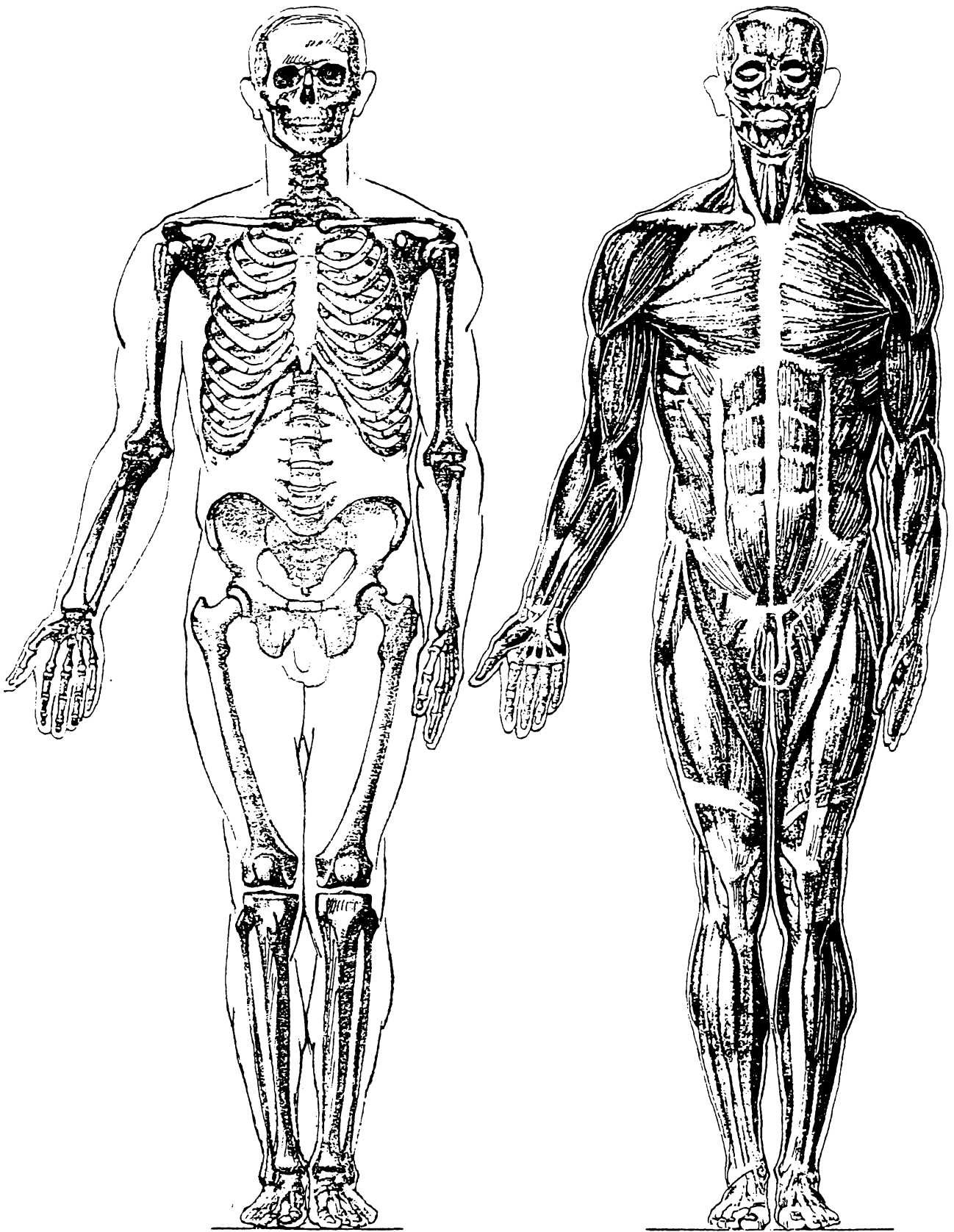


Рис. 29

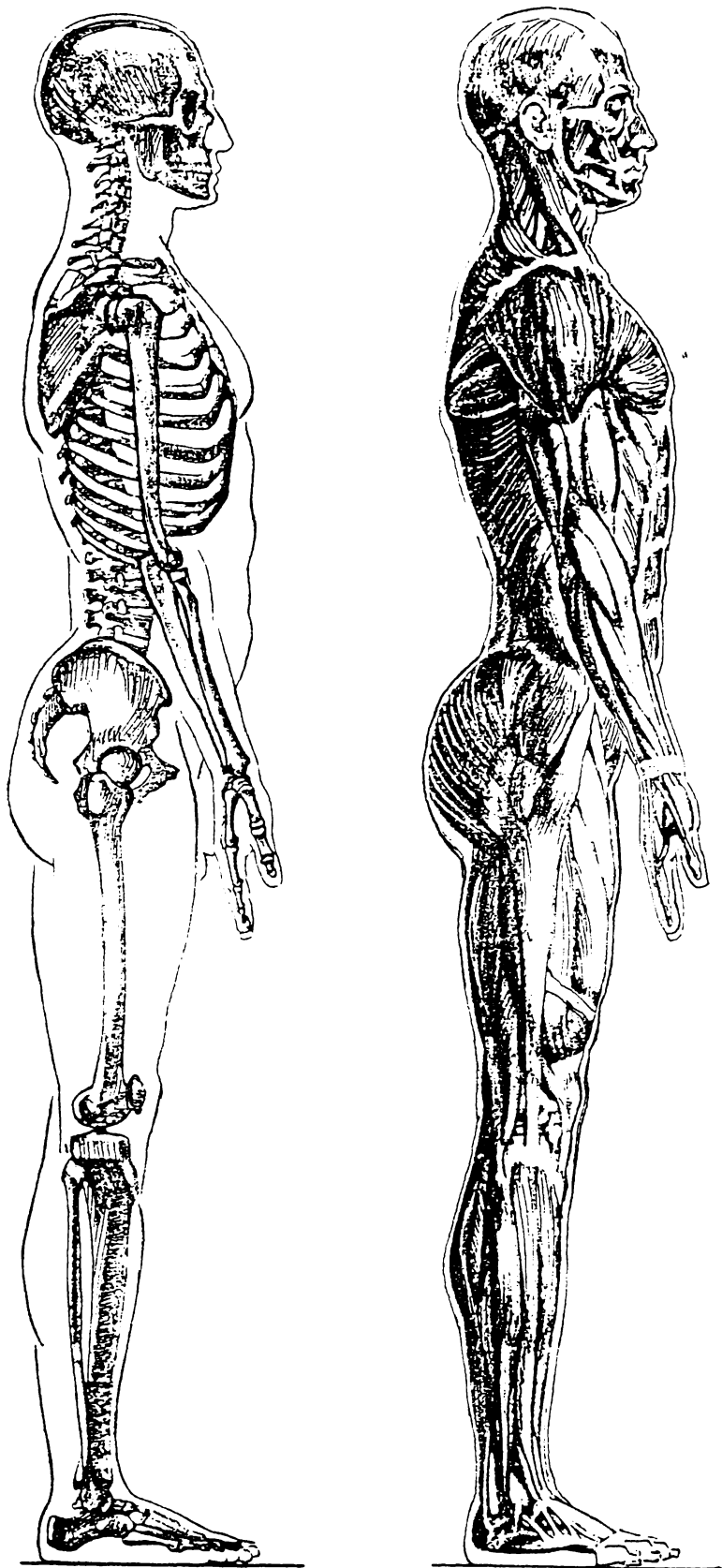


Рис. 30

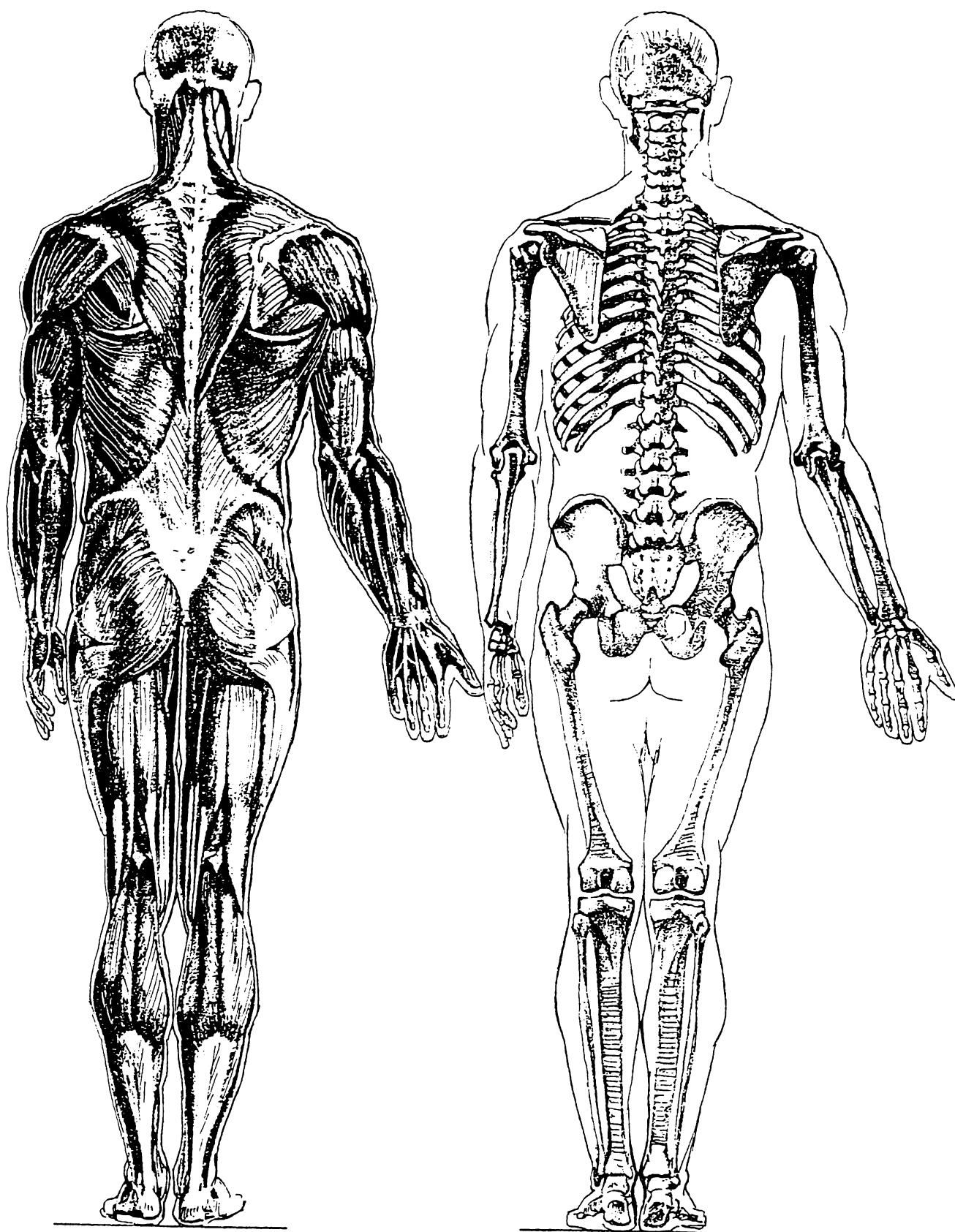


Рис. 31

Пропорции

При установлении пропорций тела человека единицей измерения, называемой **модулем**, принято считать размер головы. Соотношение частей тела при та-

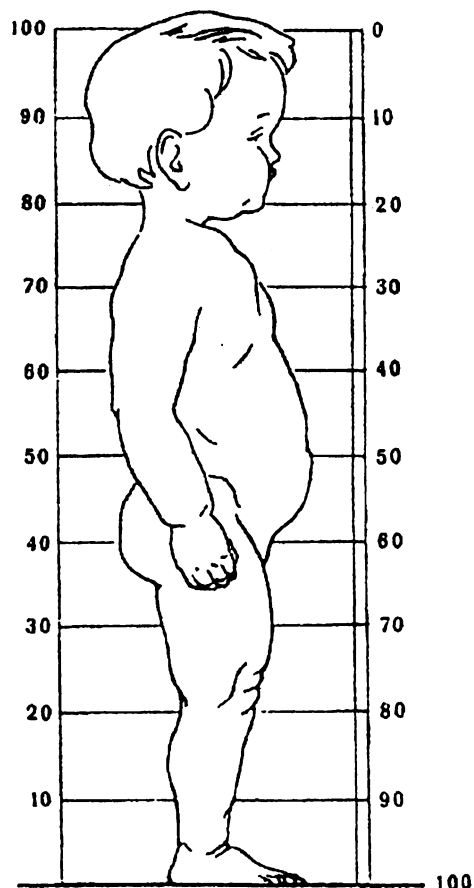

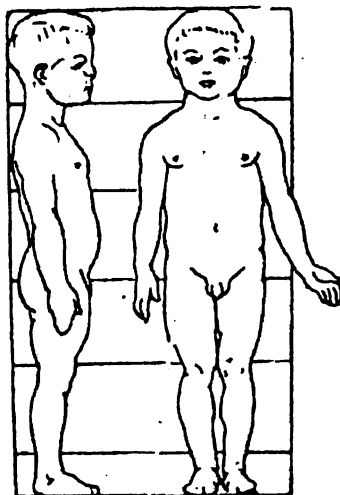
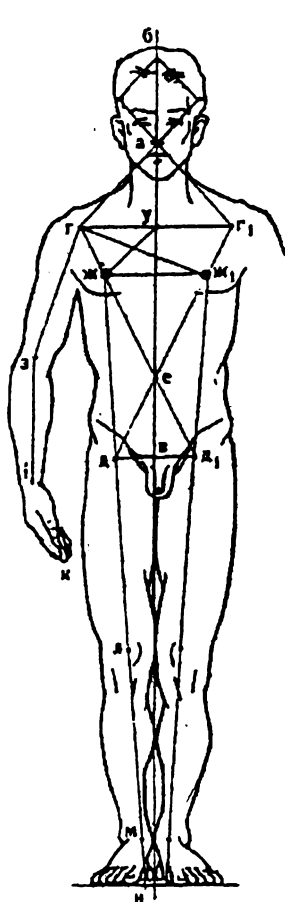


Рис. 32

Рис. 33

АНАТОМИЧЕСКИЙ КАНОН

$AУ = 1/4$ хребта – модуль
 $бв = 5$ модулям
 $гг_1 = 2$ модулям
 $дд_1 = 1$ модуль
 $гз = гж_1$ – длина плеча
 $зи = же_1$ – длина предплечья
 $ик = ед_1$ – длина кисти
 $дл = жд_1$ – длина бедра $лм = жд$ – длина голени
 $мн = дв$ – высота стопы

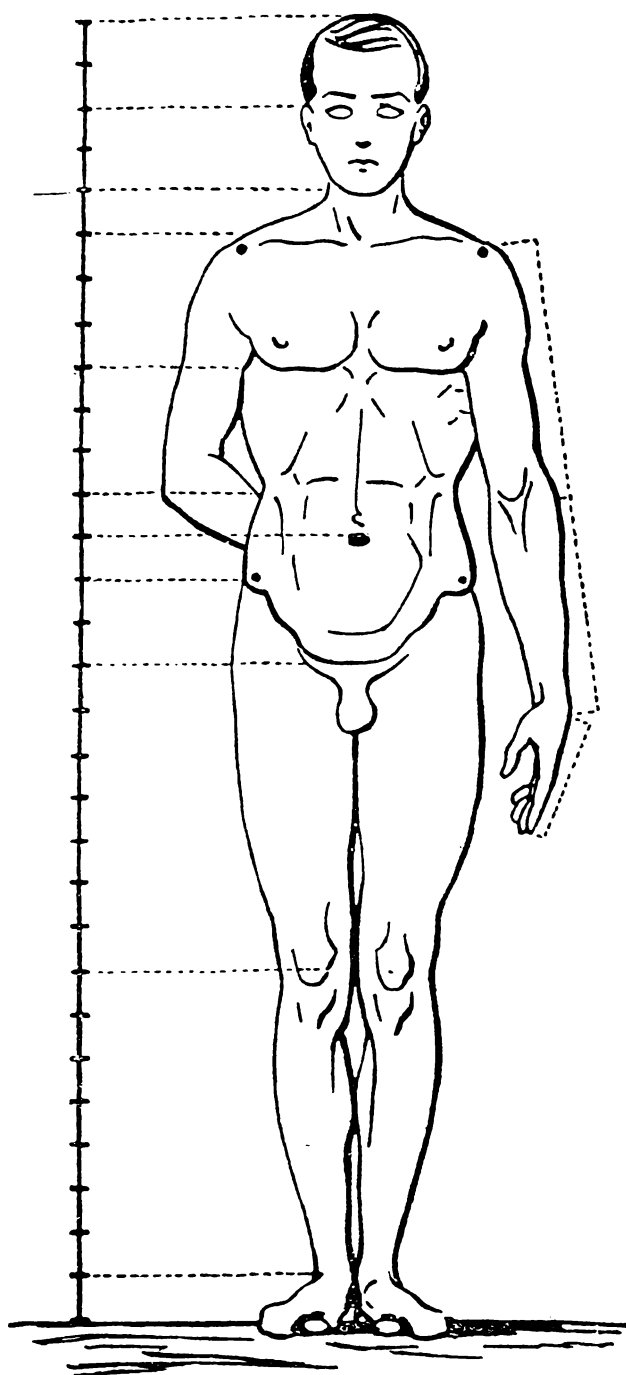
ком измерении лучше всего показывает таблица изображенная на (рис. 32 - 36).

Для нас наиболее важно, что:

1. рост человека равен 7-8 модулям;
2. середина человеческой фигуры находится на лобковом сращении передней части таза;
3. расстояние от верха черепа до сосков груди равно двум модулям;
4. концы пальцев опущенной руки доходят до середины бедра.

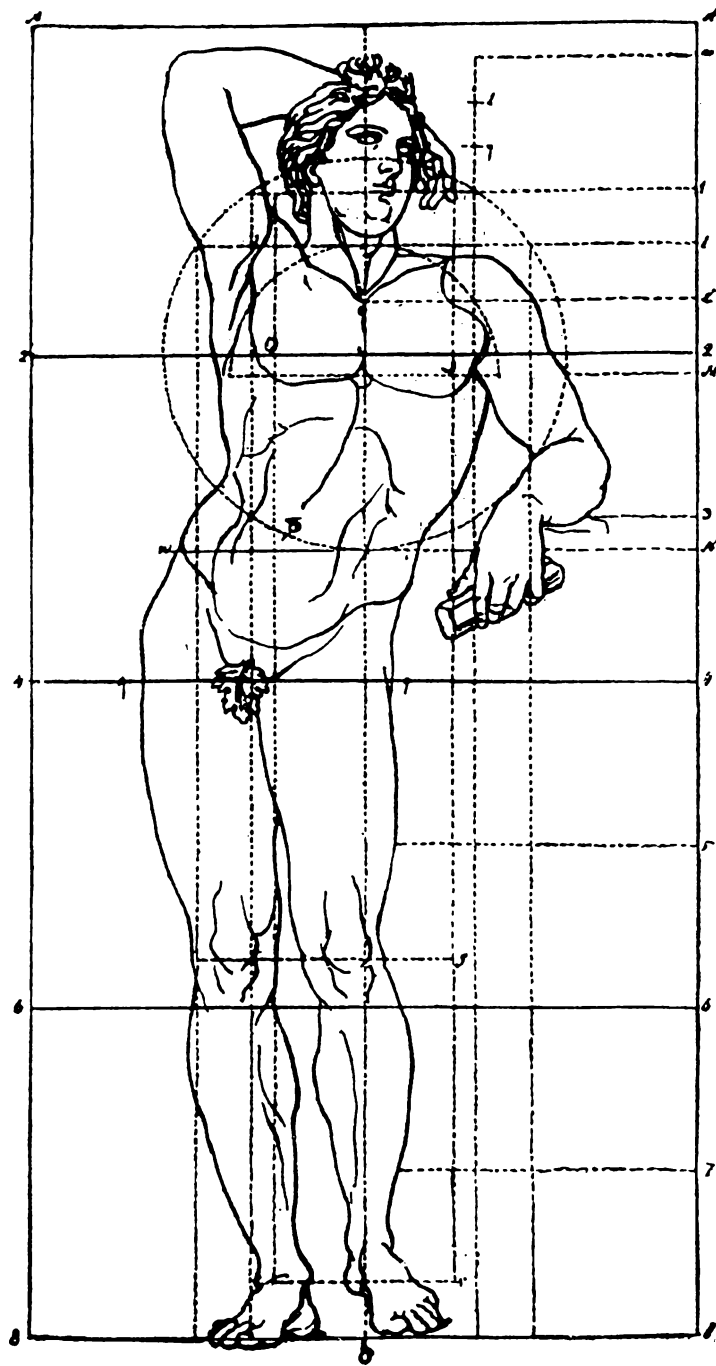
Следует запомнить, что плечи человека равны двум модулям. Ширина таза мужчины $1\frac{1}{2}$, а женщины $1\frac{3}{4}$ модуля.

Пропорции тела ребенка иные, чем взрослого человека (рис. 33). У новорожденного тело длиннее головы в четыре раза, а у шестилетнего - в 6 раз. Чем меньше ребенок, тем меньше длина его ног по сравнению с длиной тела.



А. Сапожников. Пропорции человека

Рис. 34



А.П. Лосенко. Пропорции фигуры человека

Рис. 35

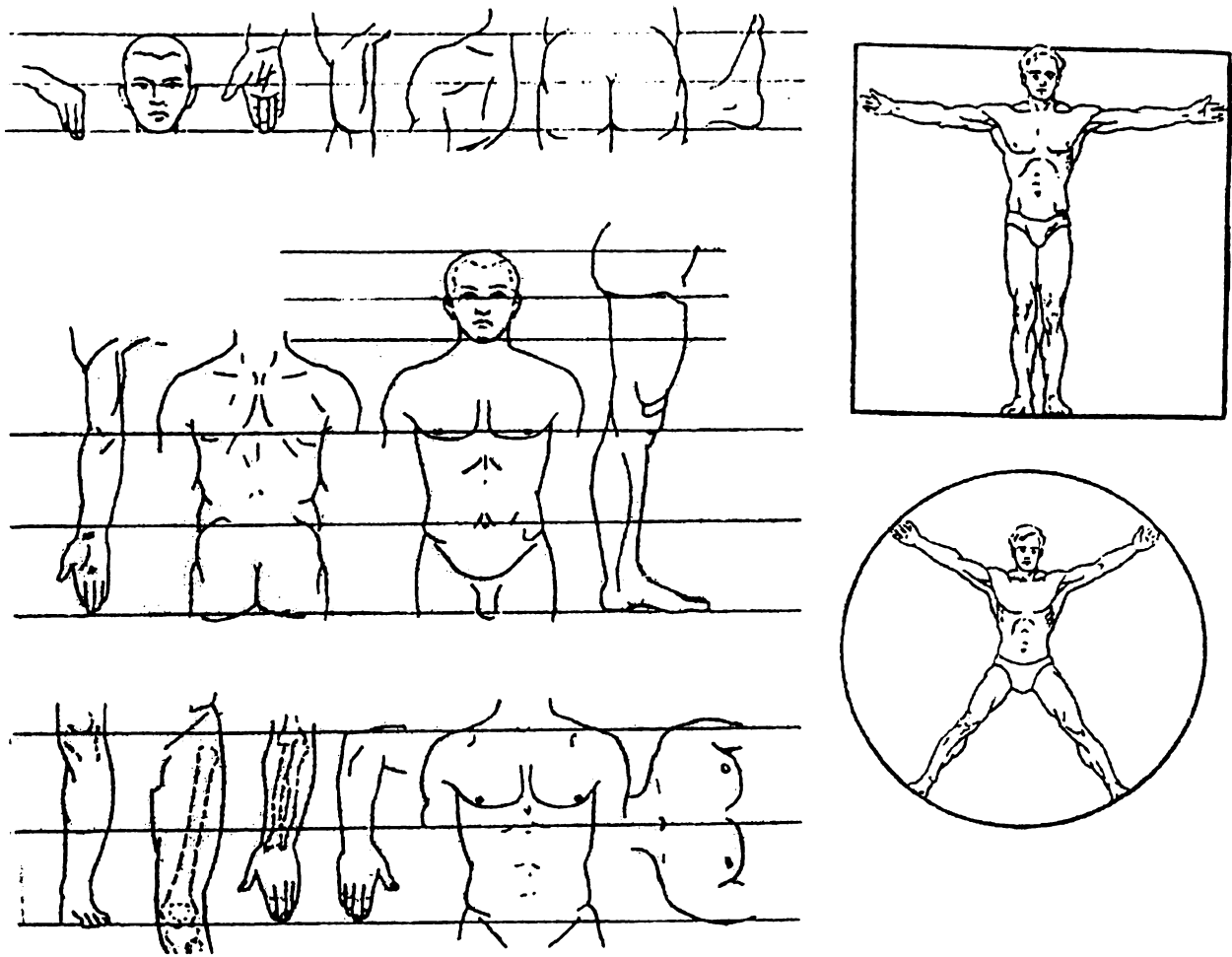
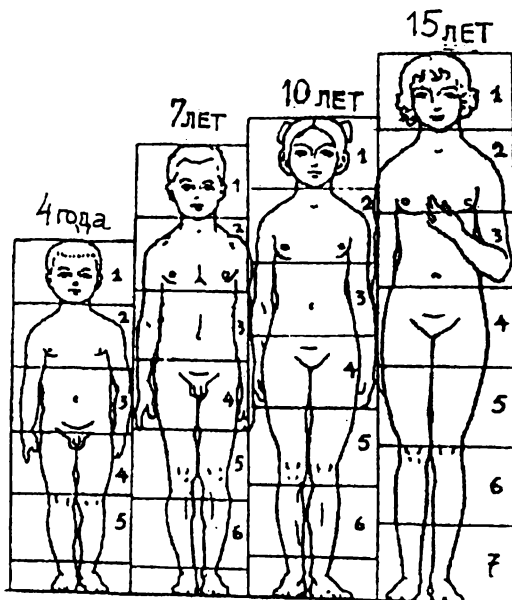


Рис. 36

Голову можно разделить на две части - верхнюю и нижнюю. Верхняя, меньшая часть, простирается от темени до переносицы, в нижнюю часть входит остальная часть лица вместе с глазами, уровень зрачков которых соответствует середине головы тогда, когда человек ее держит прямо (рис.38). Если нижнюю часть разделить пополам, середина определит длину носа; если же разделить часть лица от носа до конца подбородка еще на три части, то верхняя определит место рта.



Линии бровей, рта расположены по форме головы и имеют большое значение для передачи ее пространственного положения. Такое же значение имеет средняя линия лица, которая представляется проходящей через середину лба, кончик носа и подбородок человека (рис. 37-44).

Рисунок (рис. 46-47) показывает, как пользуются этими линиями при рисовании.

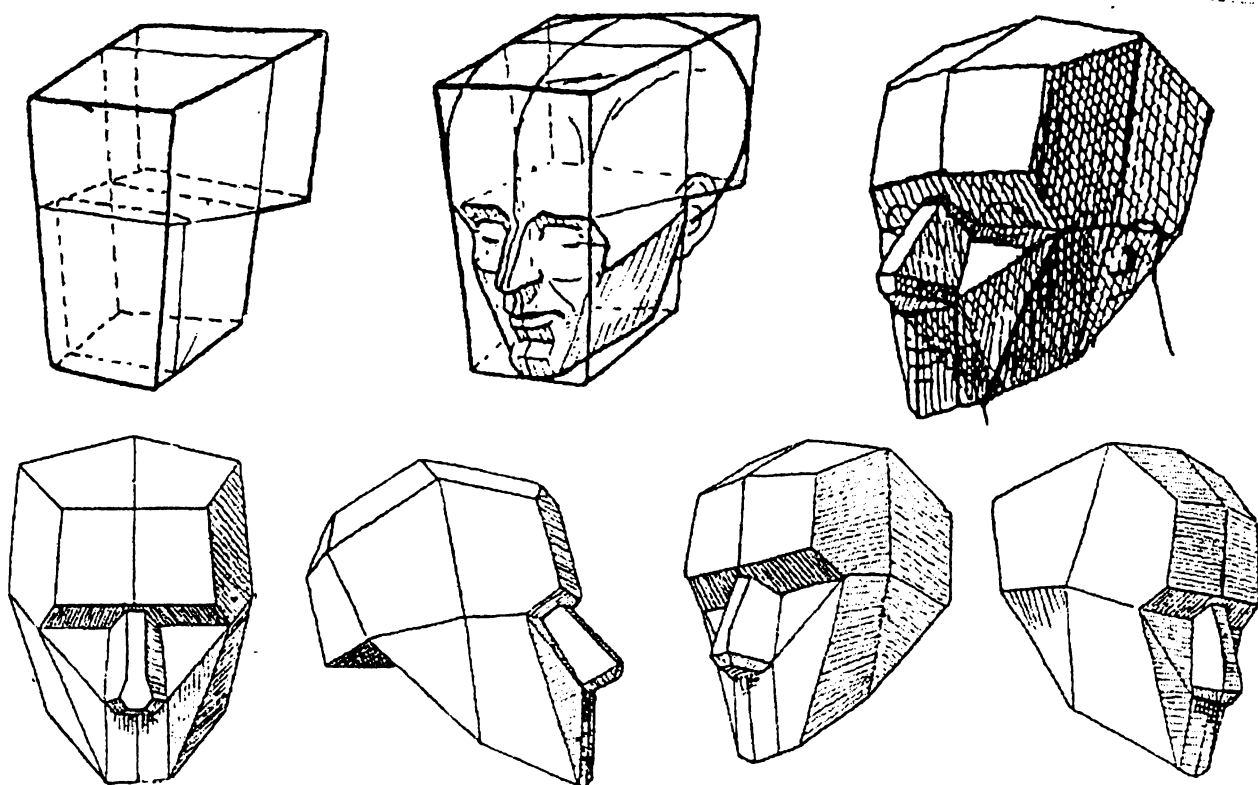
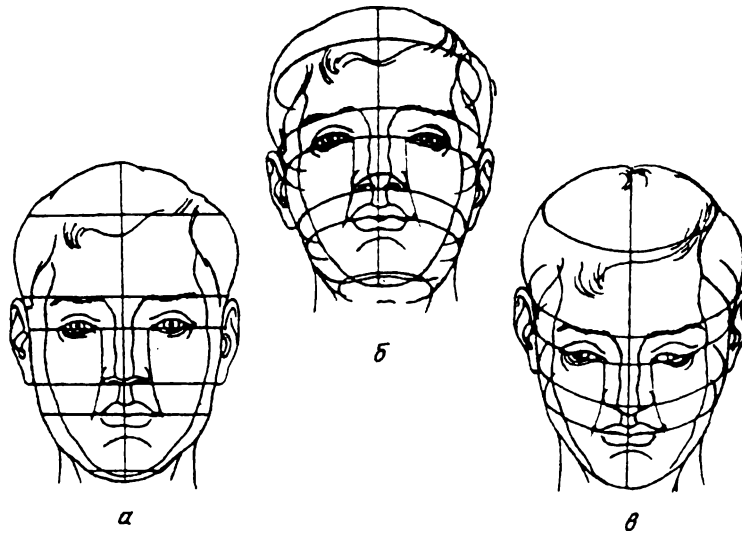


Рис. 37

В жизни мы всегда встречаемся с индивидуальными отклонениями от указанных выше пропорций человеческой фигуры и лица, поэтому к ним нельзя относиться, как к шаблону; знание их лишь помогает избегать грубых ошибок в рисунке.

Рисование гипсовой анатомической фигуры (экорше) является важным средством познания пластической и анатомической характеристики человека. В этой постановке, благодаря освещению, можно выявить логику строения большой формы, которая, распадаясь на ряд планов, повернутых под определенным углом к источнику освещения, образует ясную границу перехода света, полутонов, теней, выявляющих определенную форму. Поэтому верное определение границ элементов формы через передачу различий в освещенности плоскостей, казалось, могло бы исчерпать задачу передачи объема и пластичности данной постановки.

Однако дело заключается в том, что рисующий далеко не всегда отчетливо видит взаимопереходы форм, выявленные светотенью, и чаще всего не подчеркивает, а смазывает переходы светотени в рисунке, что заметно снижает конструктивную ясность формы. Поэтому формирование объемного образа данной модели, ее пластического строения невозможно без уяснения не только светотеневых различий больших форм, но и без выявления их перспективных ходов.



Положение головы в фас


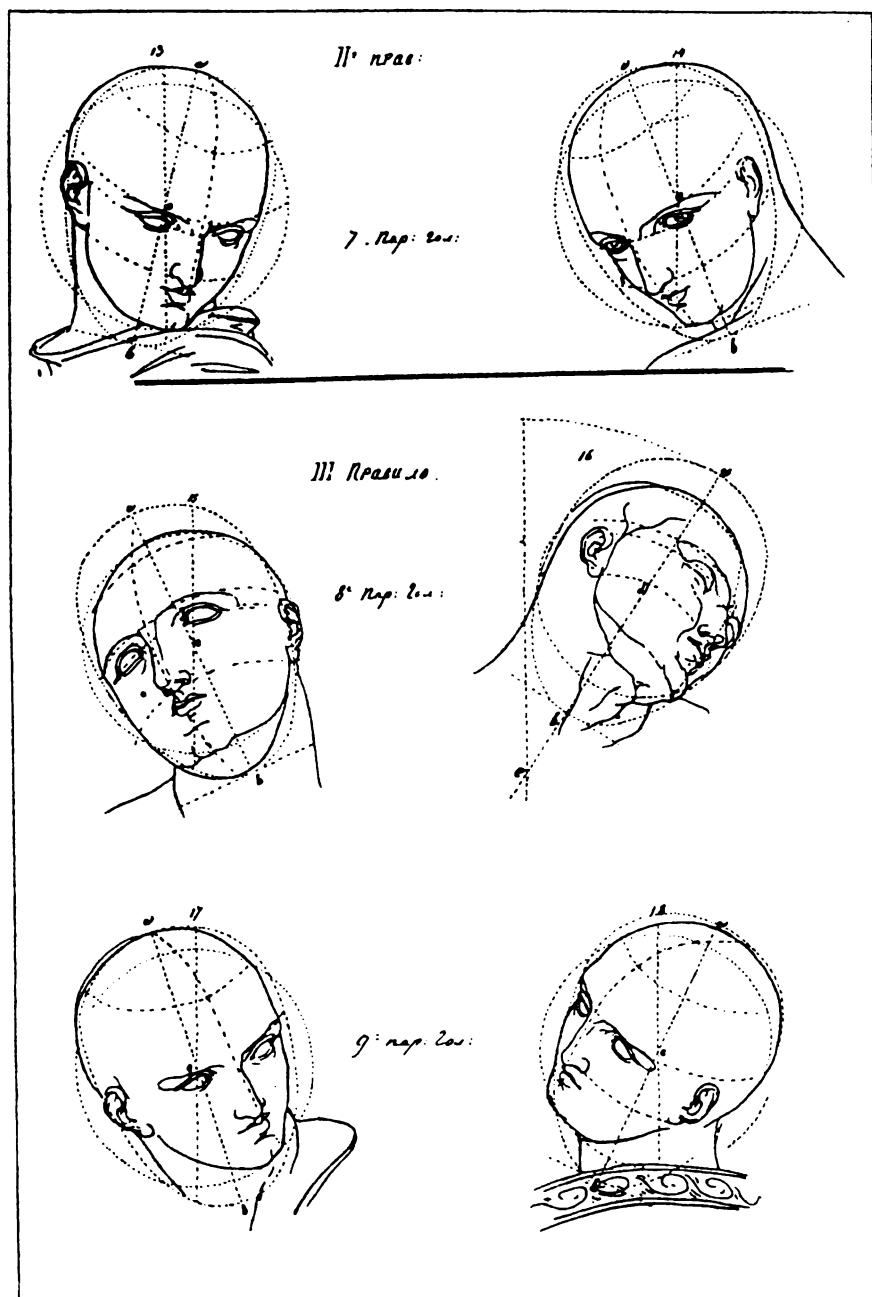
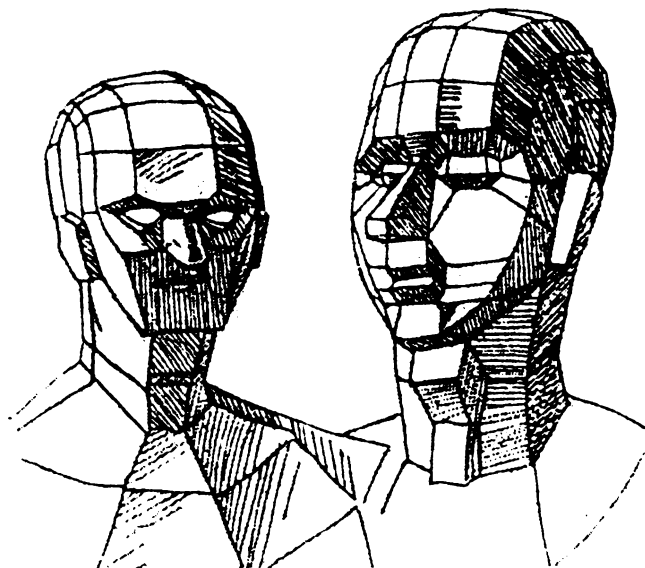


Рис. 38

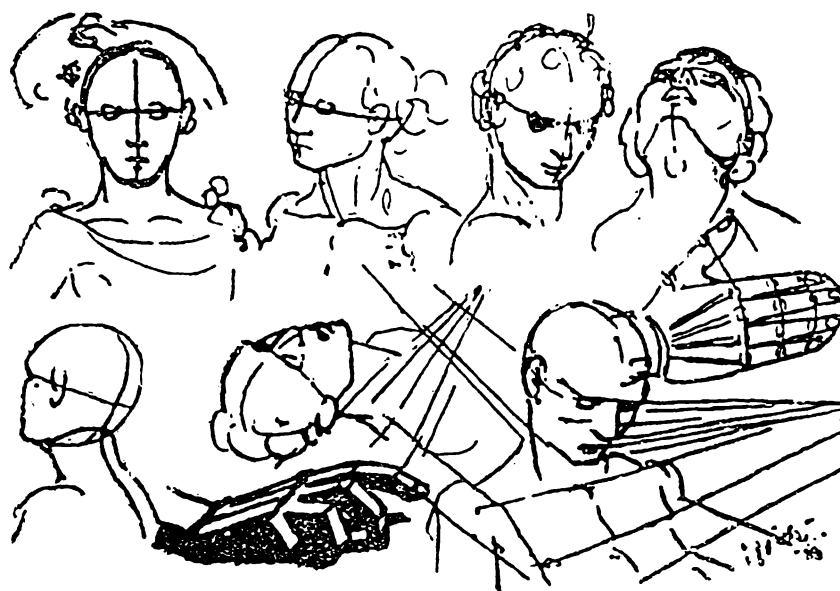


А. Лосенко. Конструктивная схема головы в разных положениях

Рис. 39



А. Дюрер. Рисунок



Г. Гольбейн. Рисунок

Рис. 40

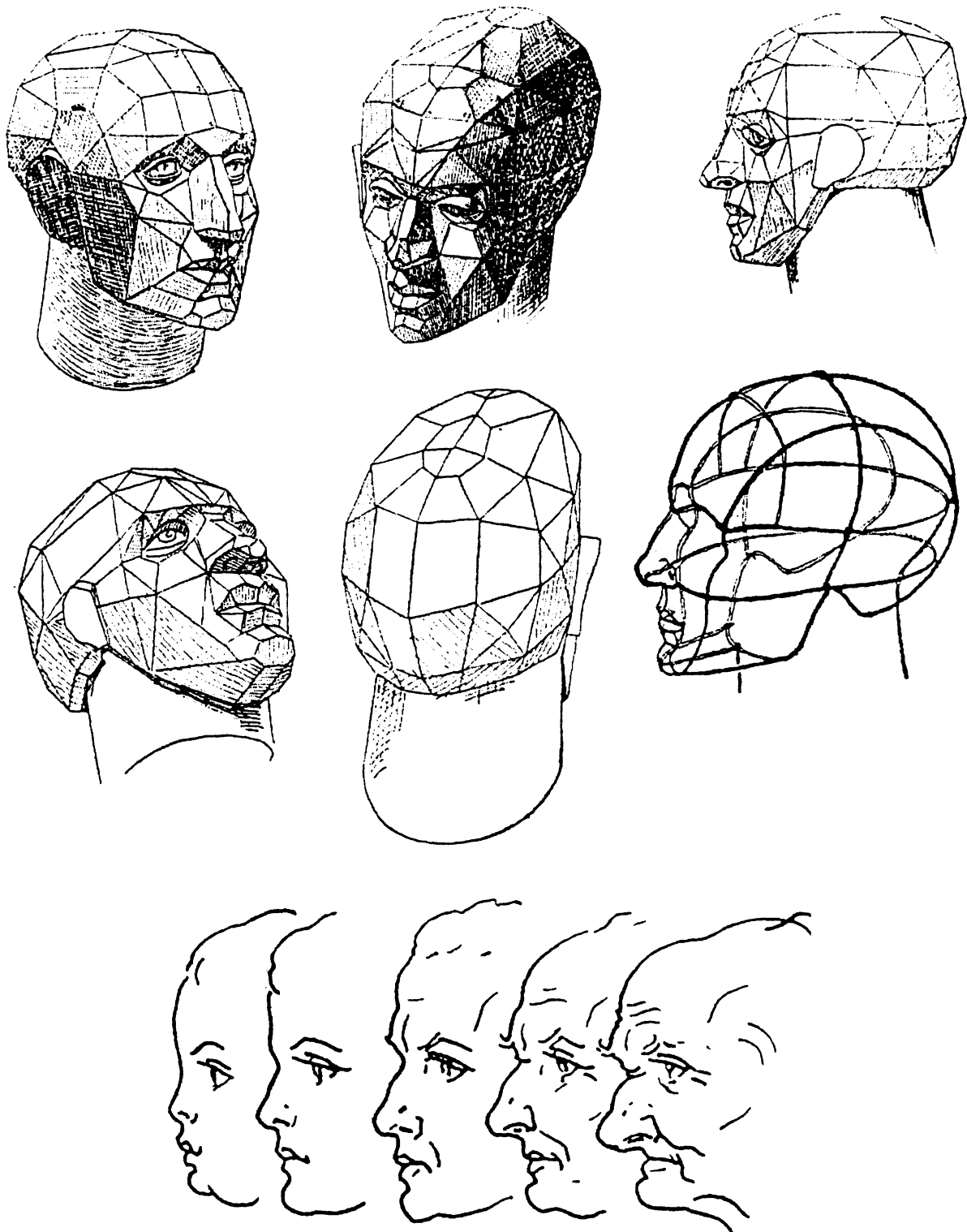


Рис. 41

Неверный перспективный ход плоскости неизбежно разрушает форму, «выворачивает» тональные определения; в то же время ошибка в тональных отношениях в такой же степени искажает перспективу всего рисунка, следовательно, разрушает объемный и пластический образ постановки. Значит, взаимодействие перспективного построения, тонального решения модели с выявлением пластической

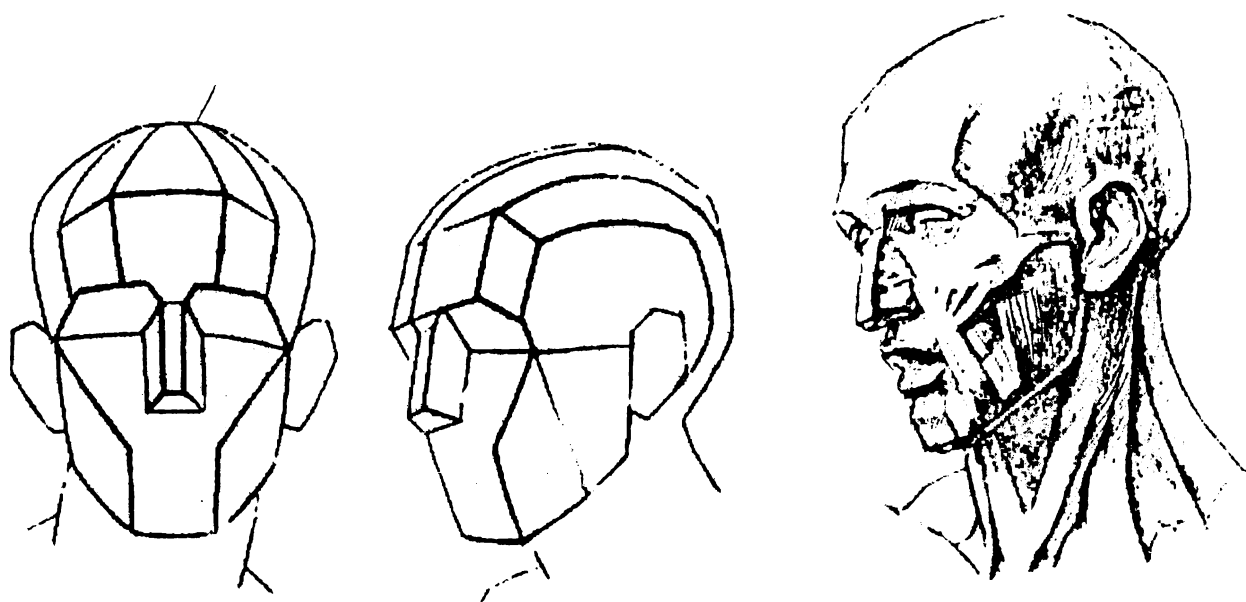


Рис. 42

характеристики образа будет составлять основную задачу при рисовании данной модели.

Поэтому не случайно П.П. Чистяков требовал от своих учеников не отделять тушевку от рисунка, ибо *«тени и полутоны не суть бессмысленные пятна, а формы и, следовательно, имеют перспективу, рисунок»*.

Для того, чтобы выявить пластический образ модели на рисунке, необходимо выстроить перспективу объемной формы, определить конструктивно важные точки закруглений и переломов ее формы, которые определяют пластический образ данной модели (рис. 44).

Конструктивную структуру данного образа составляет скелет, следовательно, закономерности его строения и будут определять общее построение образа. Затем необходимо найти большие тональные отношения (освещенная часть модели, теневая, фон), а также провести пластический анализ изображаемого. Нужно следить за тем, чтобы обобщение второстепенных контрастов вело к установлению основных отношений (светлого и темного), способствующих выявлению как пространственного решения, так и выявлению материальности модели. Для реализации этого необходимо понимать **линию и тон** как два неразрывно связанных, дополняющих друг друга изобразительных средств рисунка, способствующих передаче пластической формы модели (рис. 42).

Нередко непонимание студентами значения **линии** сводится к элементарным функциям (нахождение пропорций и контурной обводке силуэта), поэтому необходимо постоянно раскрывать более широкие возможности линии и тона для передачи требуемой выразительности (рис. 43-45).

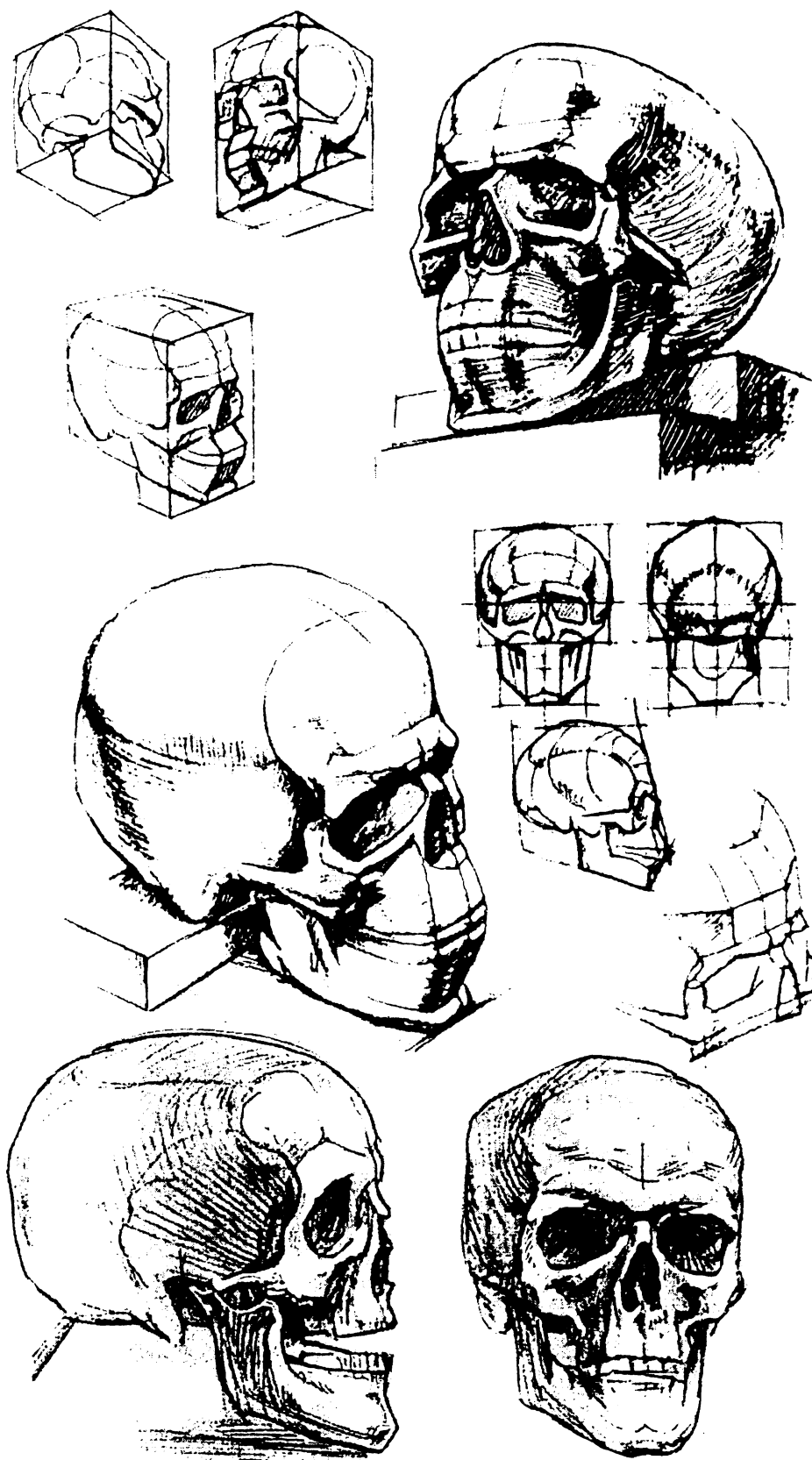


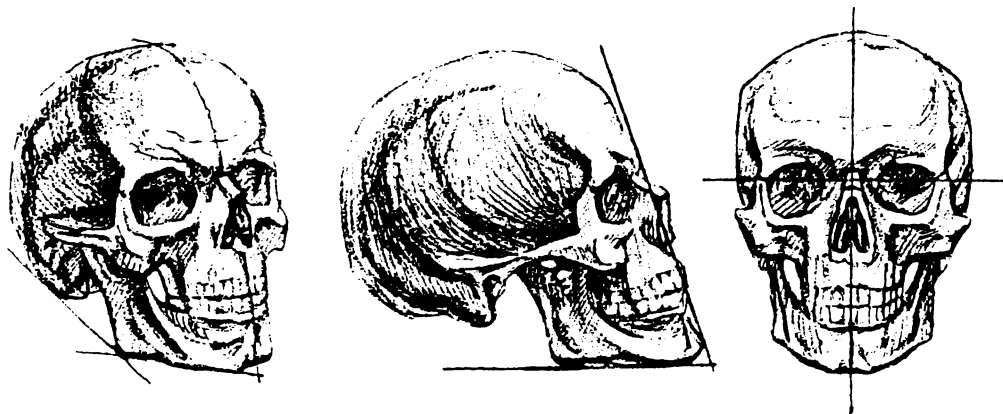
Рис. 43

В этом случае большую помощь могут оказать **рисунки-образцы**, сила и наглядность слова-образа, а также образные сопоставления воспринимаемой модели, ее частей с образом-представлением. Например, когда в рисунках появляется излишняя чернота, можно мысленно сопоставить изображение такой же фигуры, но

отлитой не из гипса, а из чугуна. Или же можно прервать процесс рисования, а рядом с гипсовой фигурой сопоставить эту «чугунную» фигуру и попытаться определить степень тональных различий этих отношений. Сопоставление столь контрастных предметов дает представление о допущенных тональных ошибках.

Можно создавать проблемные ситуации: например, закрывать какую-то часть модели прозрачной тканью и пытаться нарисовать этот участок от себя. Это обстоятельство произвольно заставит рисующих искать выход из создавшегося положения: одни могут обращаться за помощью к анатомии, другие просят натурщика позировать, третьи могут делать зарисовки по представлению на полях листа. Однако в любом случае рисование становится активным и познавательным.

Наряду с положительными моментами, которые извлекают рисующие из этой работы (изучение формы, пропорциональных отношений, тональных решений, анатомические структуры), следует отметить типичные недостатки. При изображении гипсовой фигуры, как правило, **«недобирают» в тоне освещенной части модели** или, наоборот, **чернят теневые**. Передача ритма отдельных мускулов составляет одну из существенных задач данной постановки. Важно добиться того, чтобы мускулы строились как цельная объемная фигура на основе строгого анализа фигуры и представления о конструкции скелета, на основе умения цельно, объемно воспринимать фигуру, выделять ее конструктивные точки, находить места взаимопереходов форм, сочетая при этом линейные и тональные возможности графического материала. Все это характеризует общий уровень изобразительной грамоты рисующего, степень его образного осмысления пластической характеристики модели экорше. Но главное внимание здесь следует обратить на образную трактовку натуры. Хотя скульптор и передал основную образную характеристику данной модели, однако многие студенты не улавливают ее. Необходимо обратить внимание студентов на следующие **моменты построения изображения**. *Прежде всего необходимо целостно воспринимать модель и выяснить масштаб изображения на изобразительной плоскости*, затем определить основные формы модели и их функциональное назначение. Следующий этап заключается в формировании представления о модели (она мысленно расчленяется на части с целью выяснения характерных особенностей формы каждой из них). Чтобы возникло целостное представление, пригодное для изображения, необходимо дать анализ каждого членения формы, а затем мысленно объединить эти формы, т.е. произвести синтез (рис.43-44)



Зарисовка черепа в различных положениях





Рисунок носа и губ по гипсовой модели

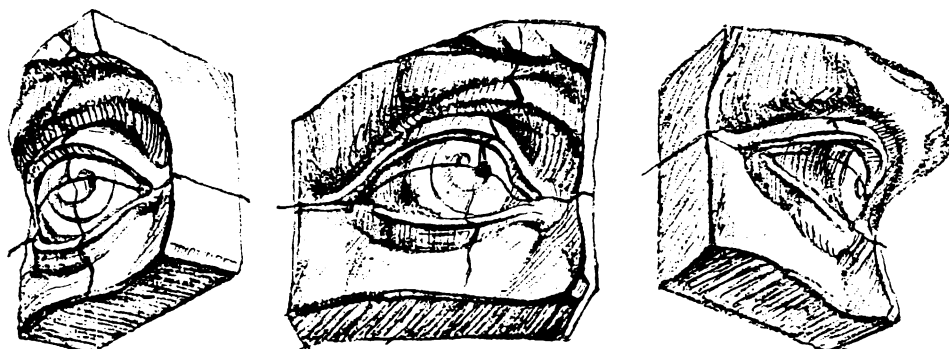


Рисунок глаза в различных поворотах по гипсовой модели

Рис. 44

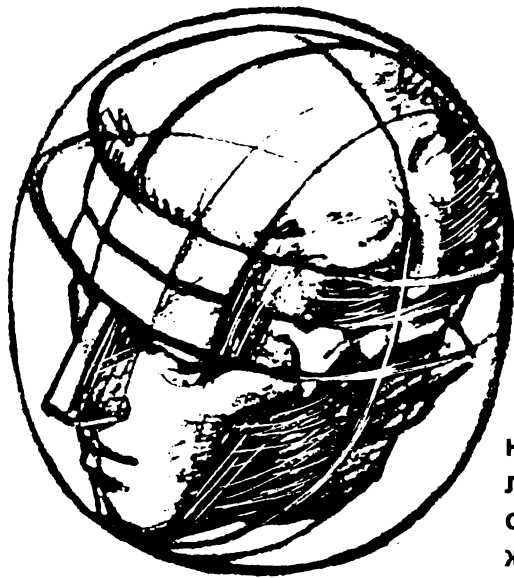
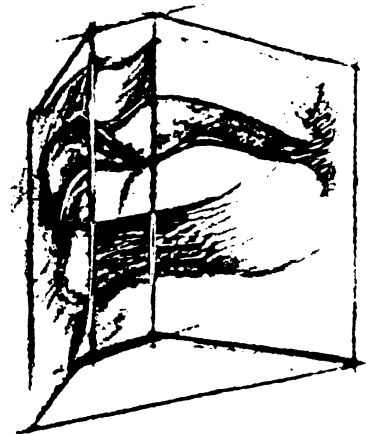
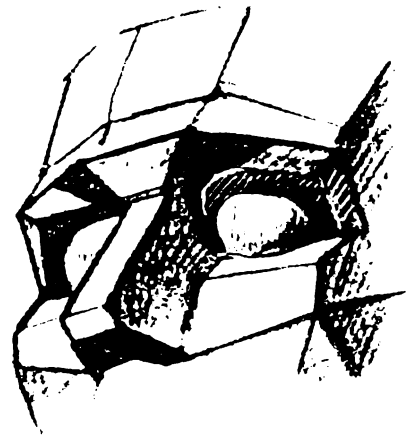


Рис. 45

Таблица различных сложных объемов, в основе которых лежит геометрическое строение в определенном перспективном положении.

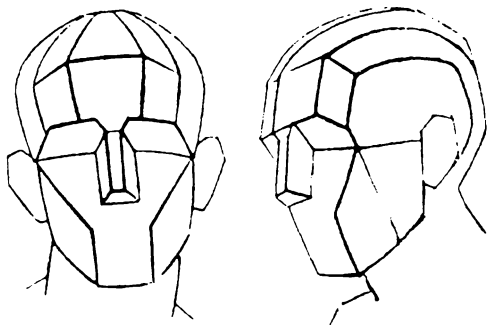


Схема основных плоскостей, образующих объем головы (спереди и сбоку)



Рисунок гипсового слепка анатомической головы «экорше»

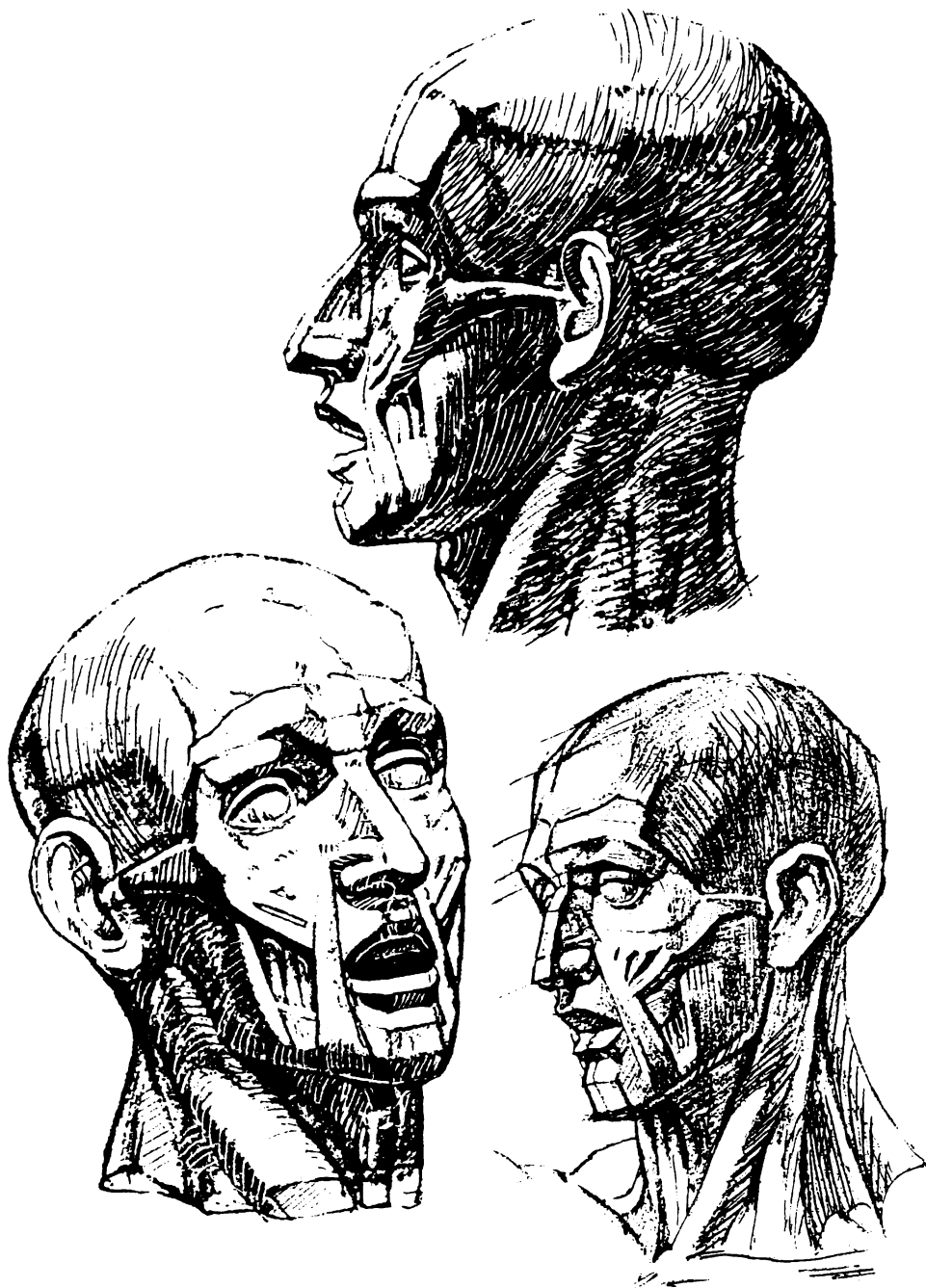


Рис. 46

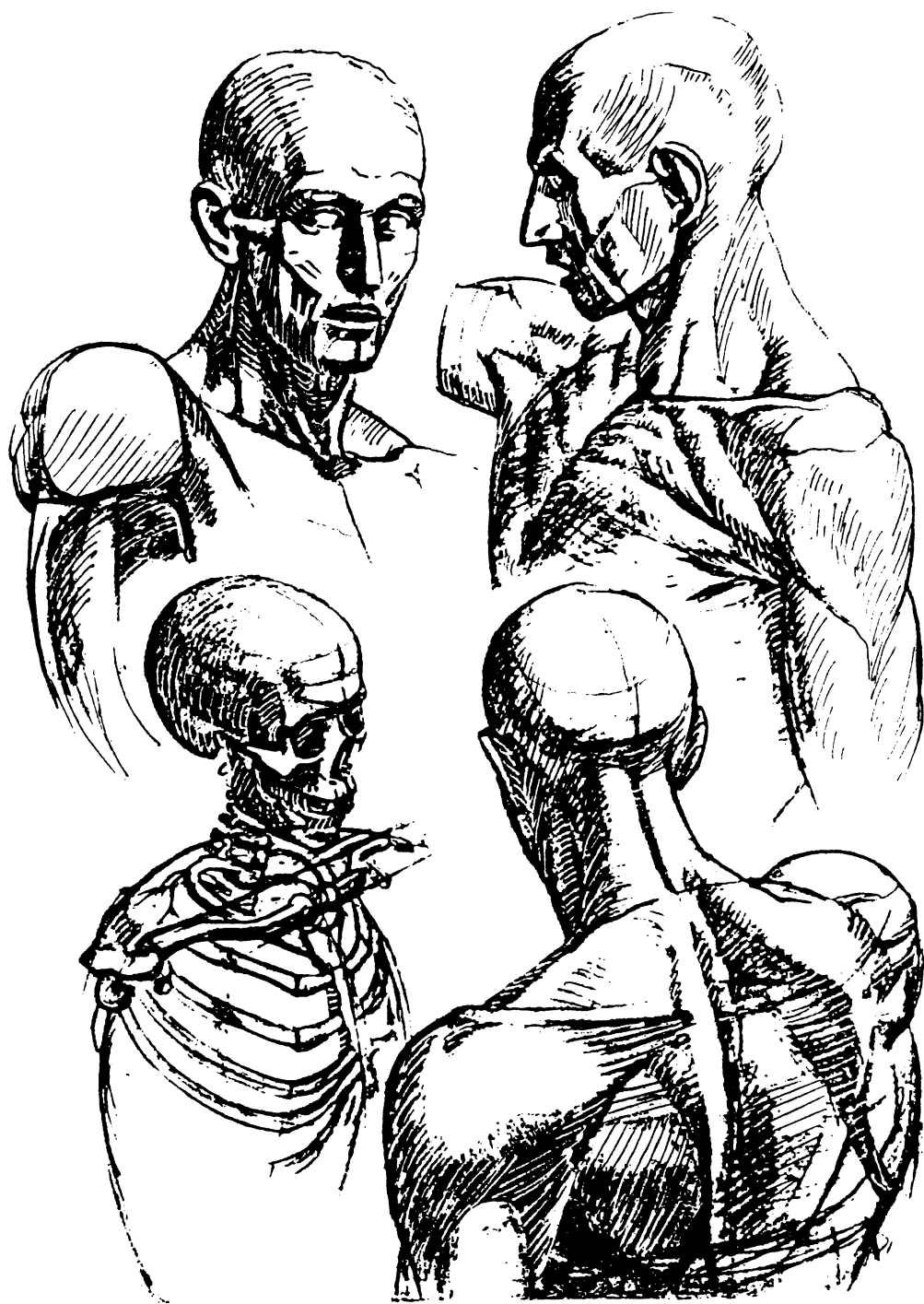


Рис. 47

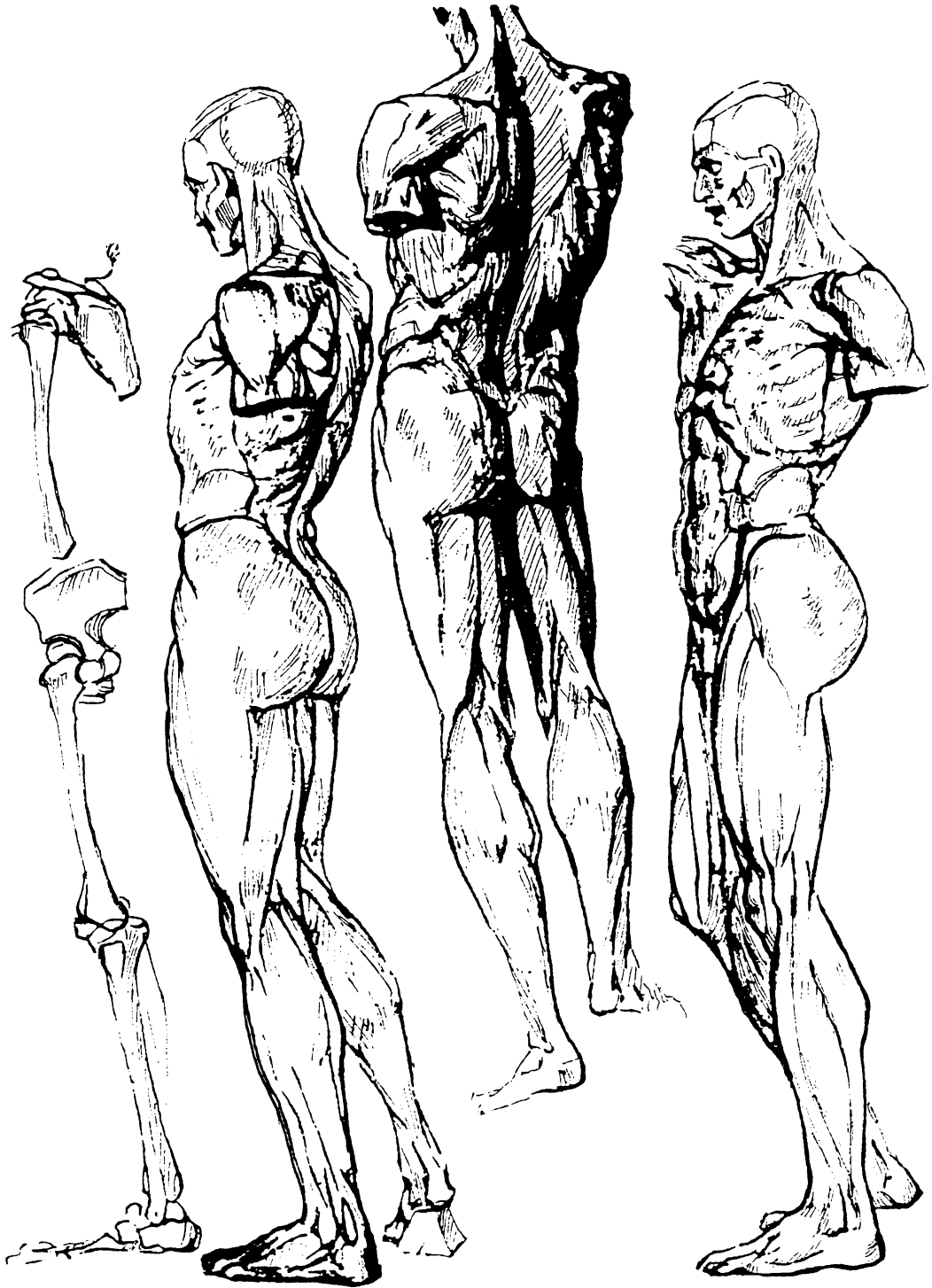


Рис. 48 Анатомическая фигура. Учебный рисунок




Рис. 49 Рисунок фигуры Гудона




Рис. 50 Рисунок гипсовой фигуры




Рис. 51 Рисунок гипсовой фигуры

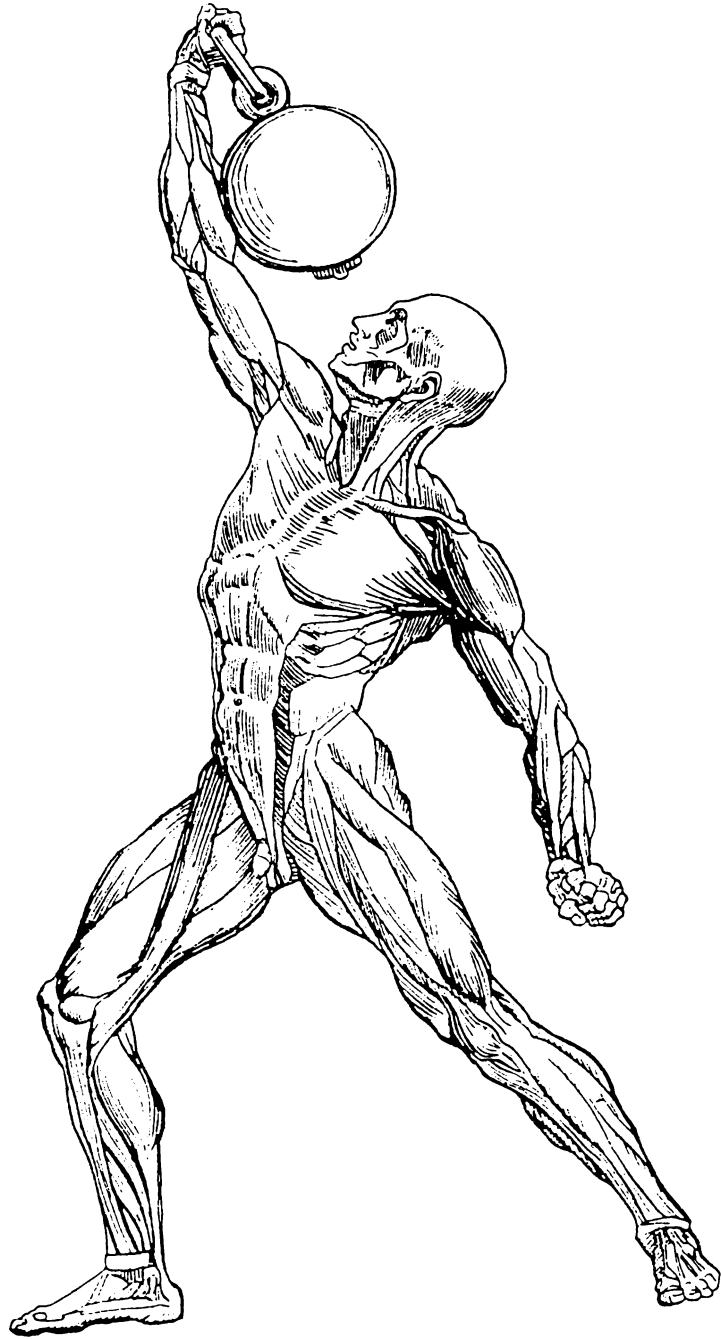

Рис. 52

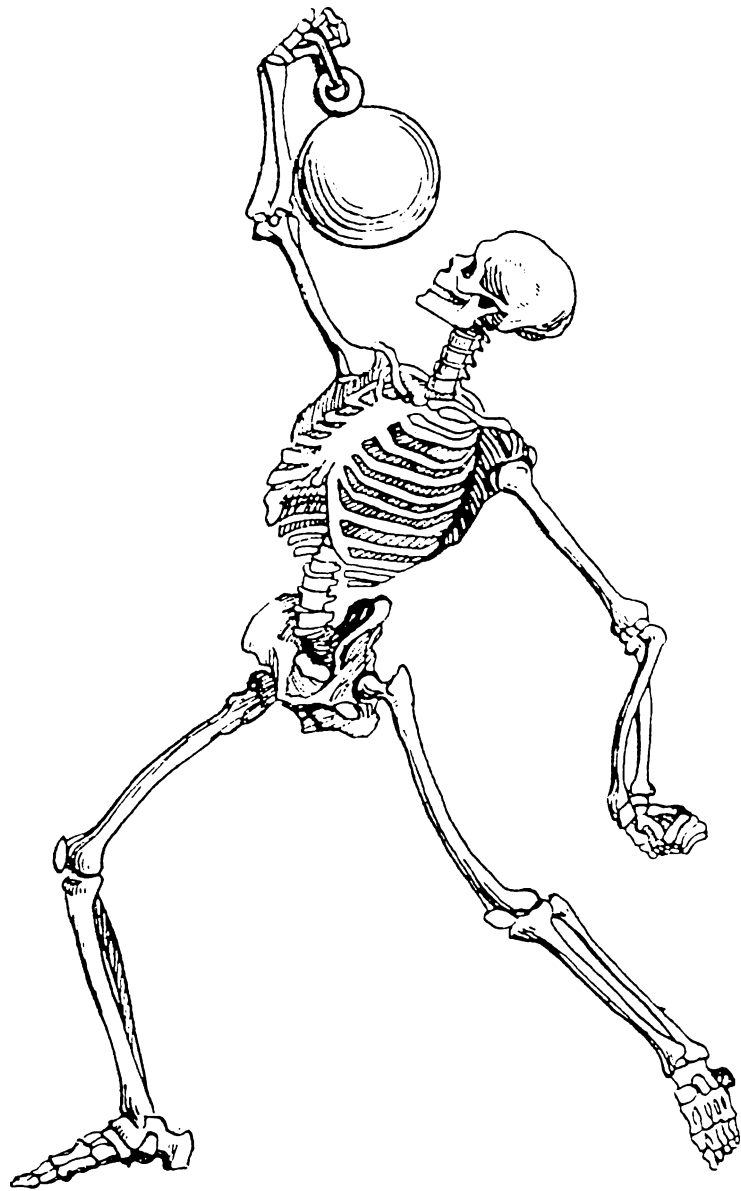


Рис. 53

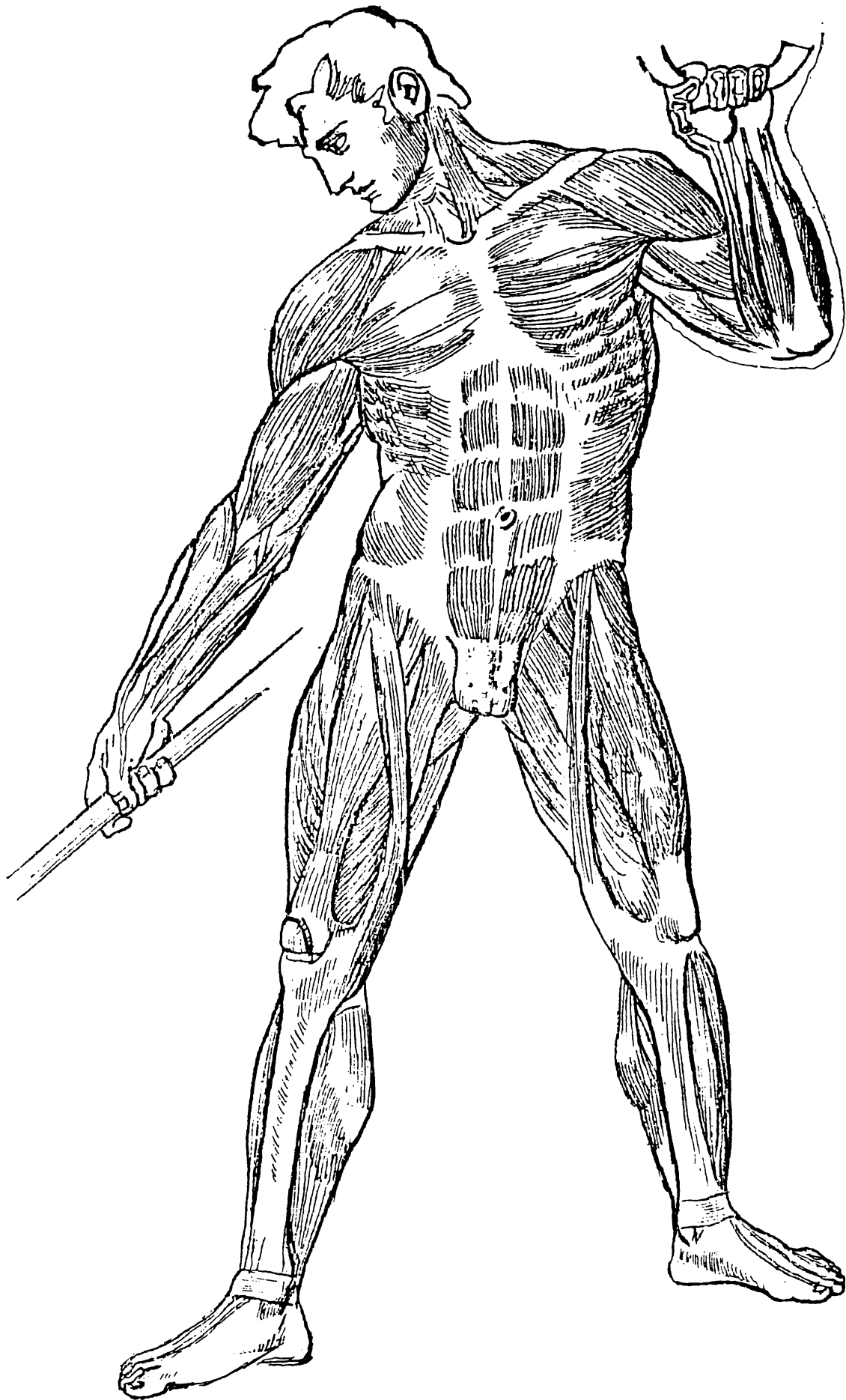


Рис. 54

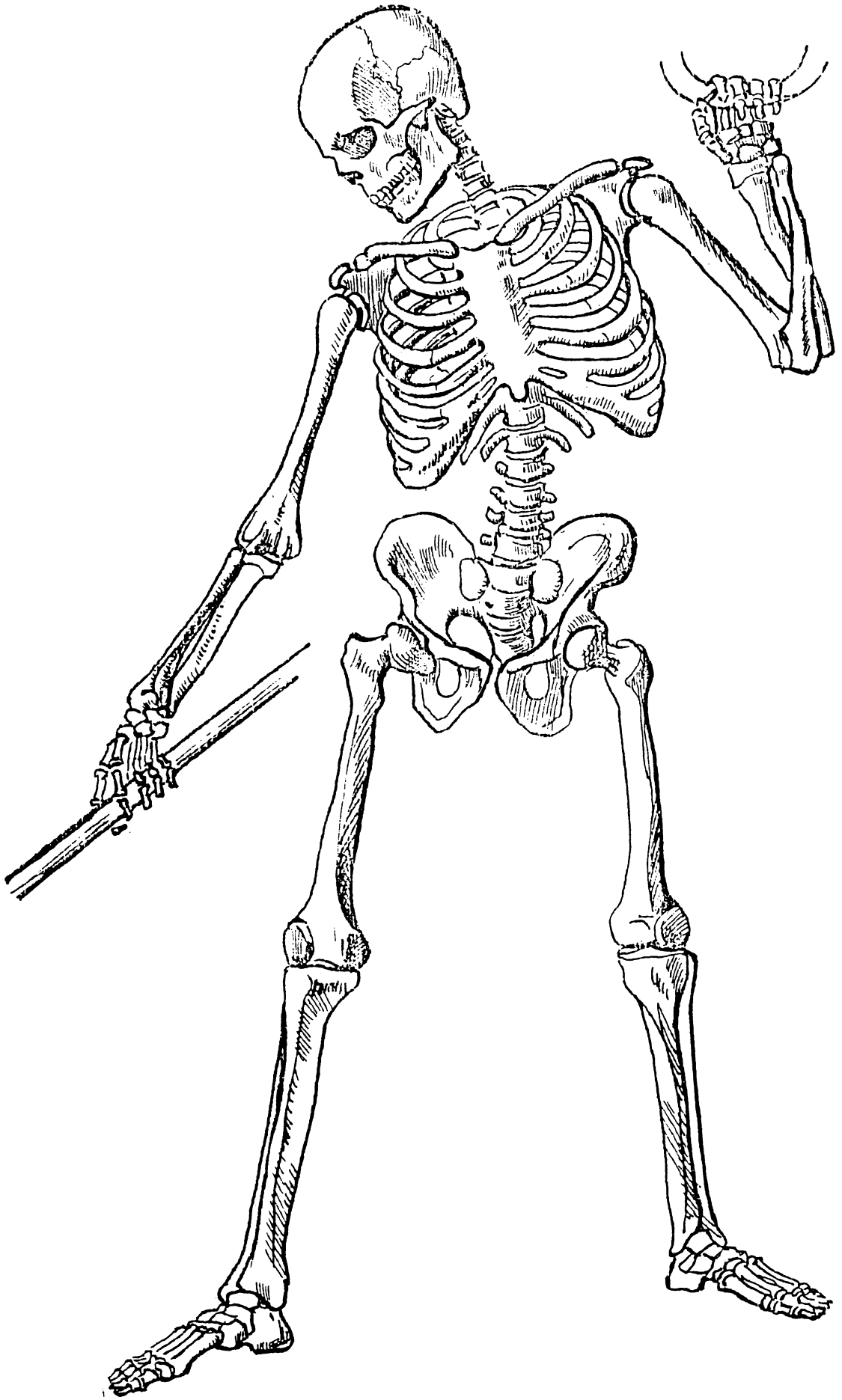


Рис. 55

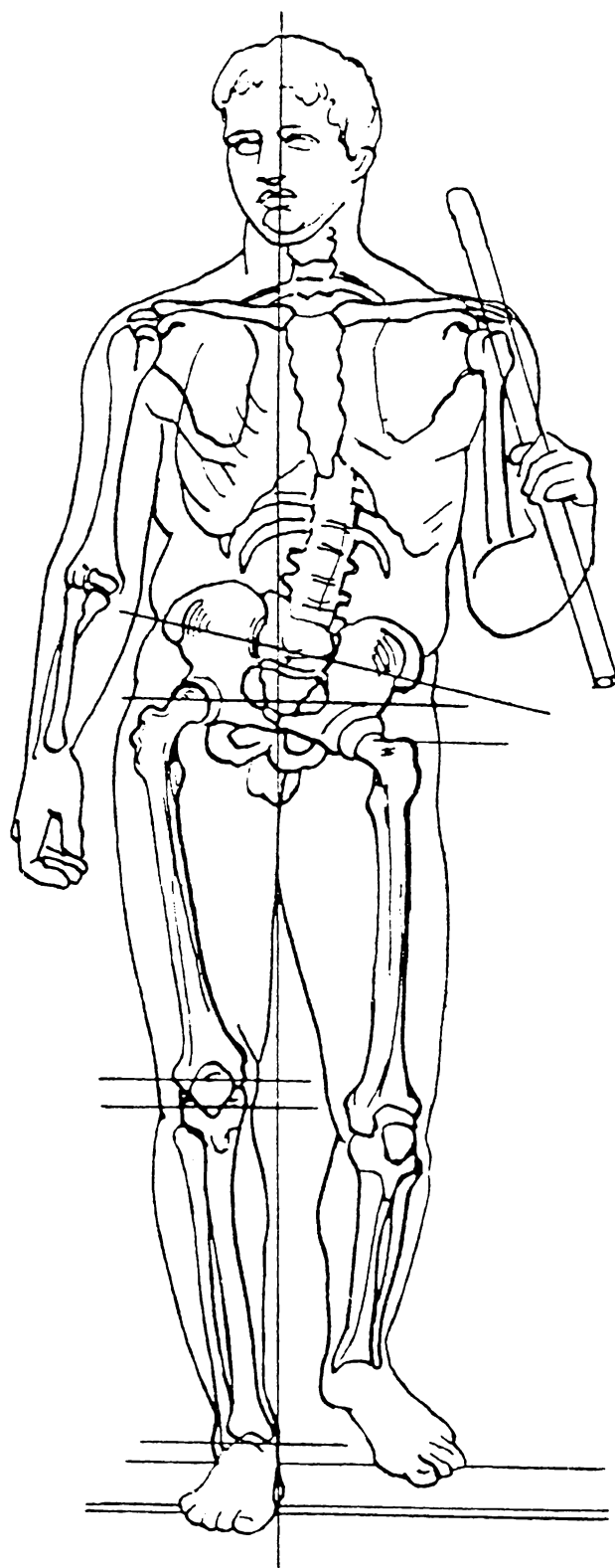


Рис. 56

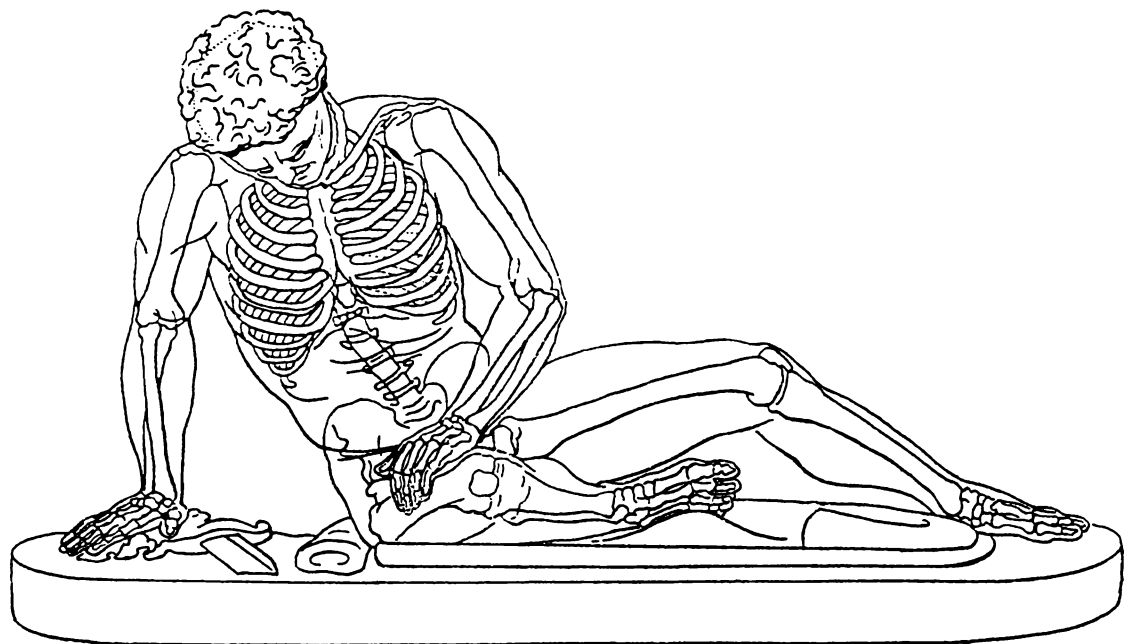
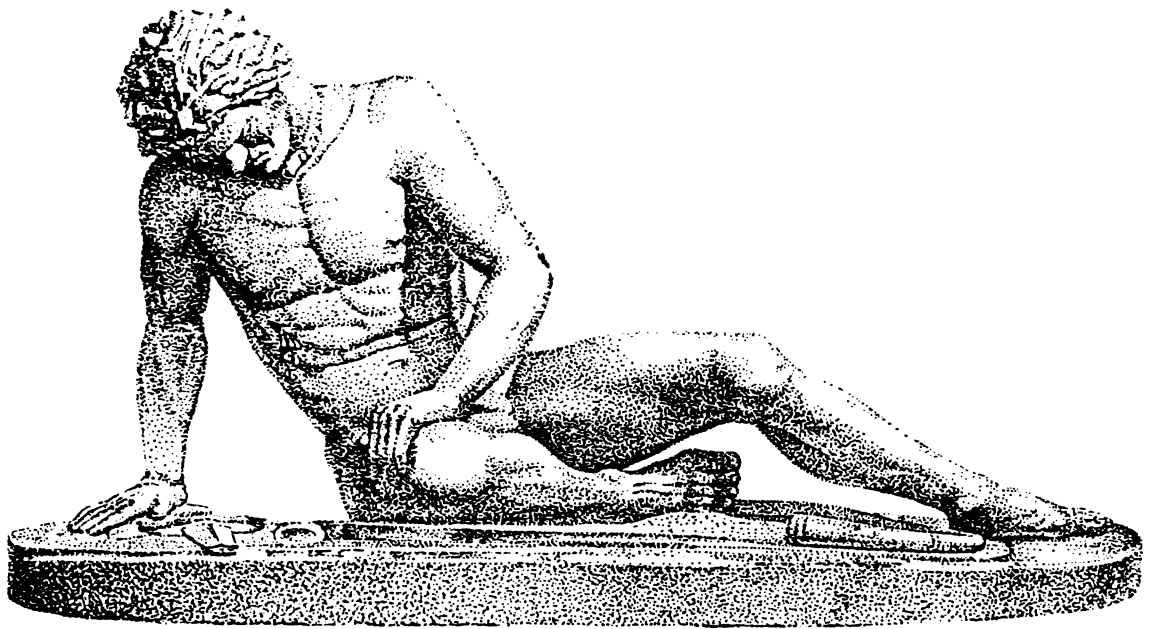


Рис. 57

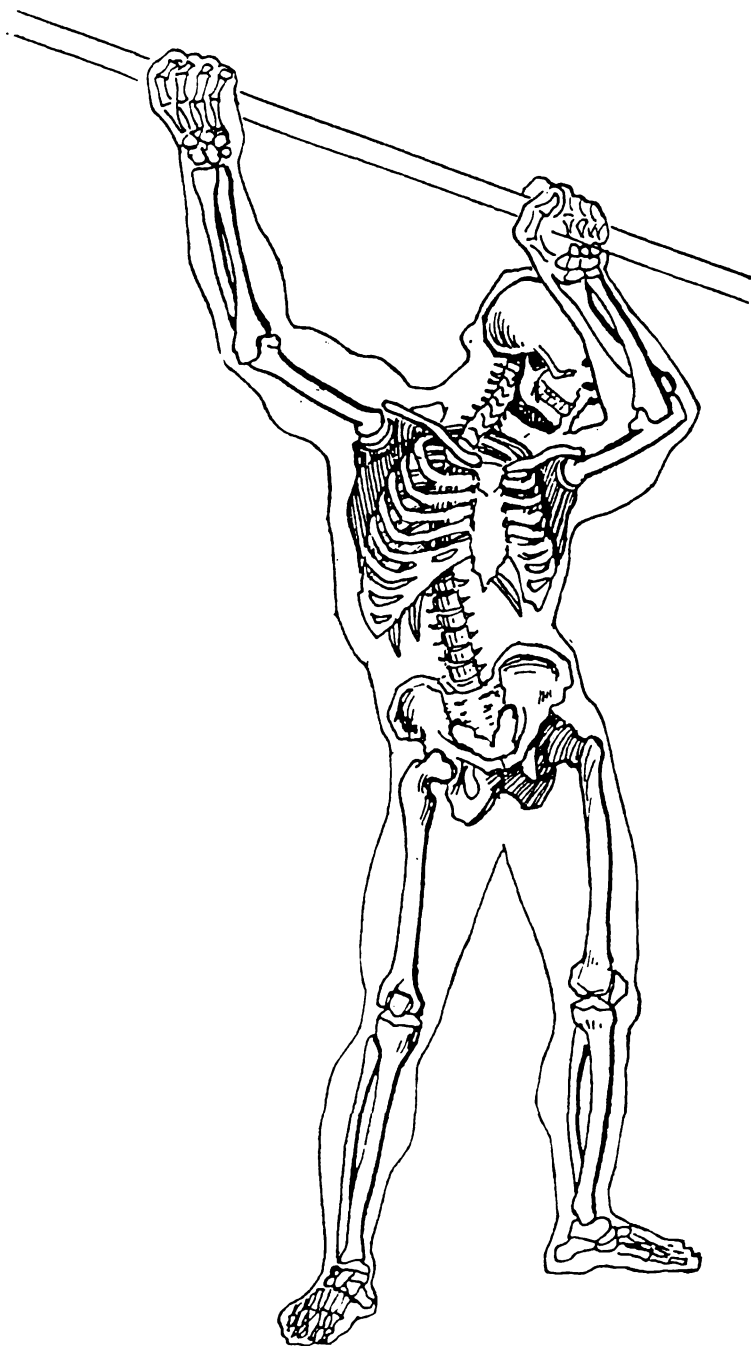


Рис. 58



Рис. 59 Мускулатура. Рисунок Рубенса

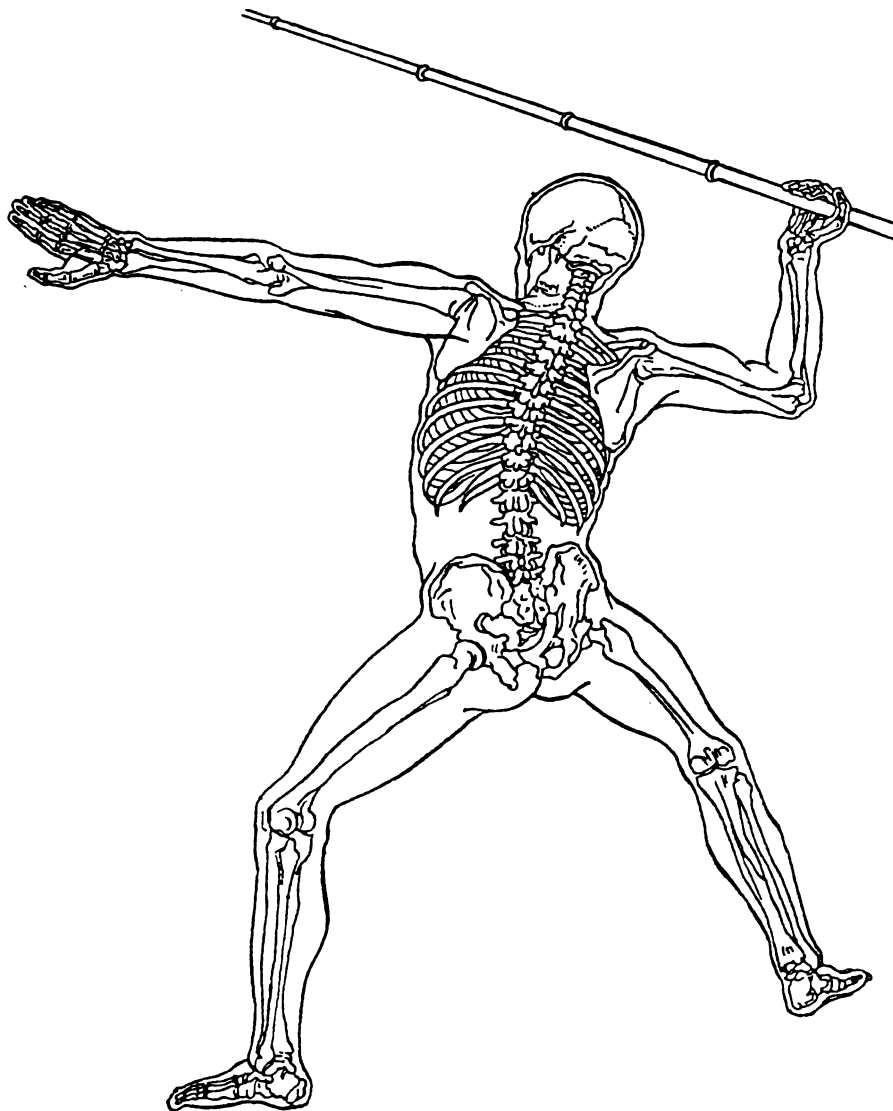


Рис. 60 Положение скелета бросающего копье

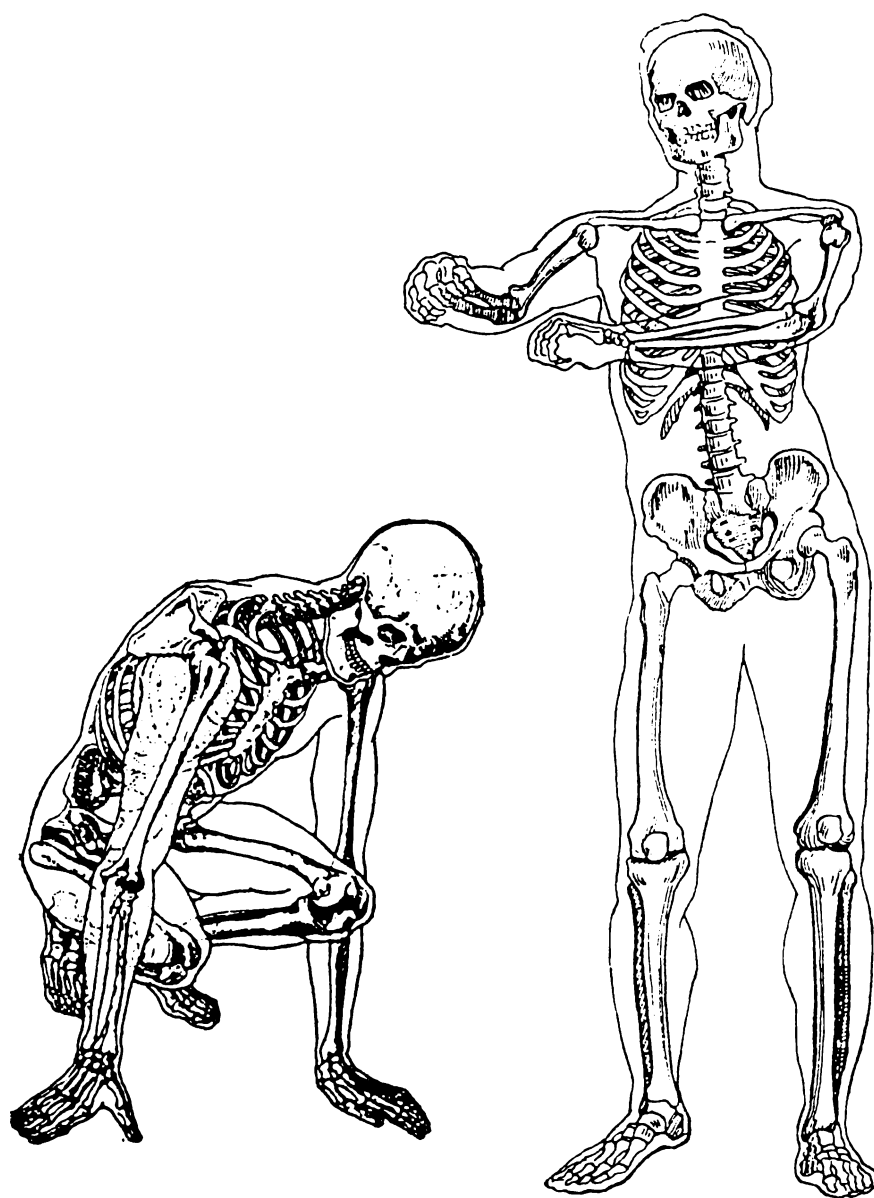


Рис. 61

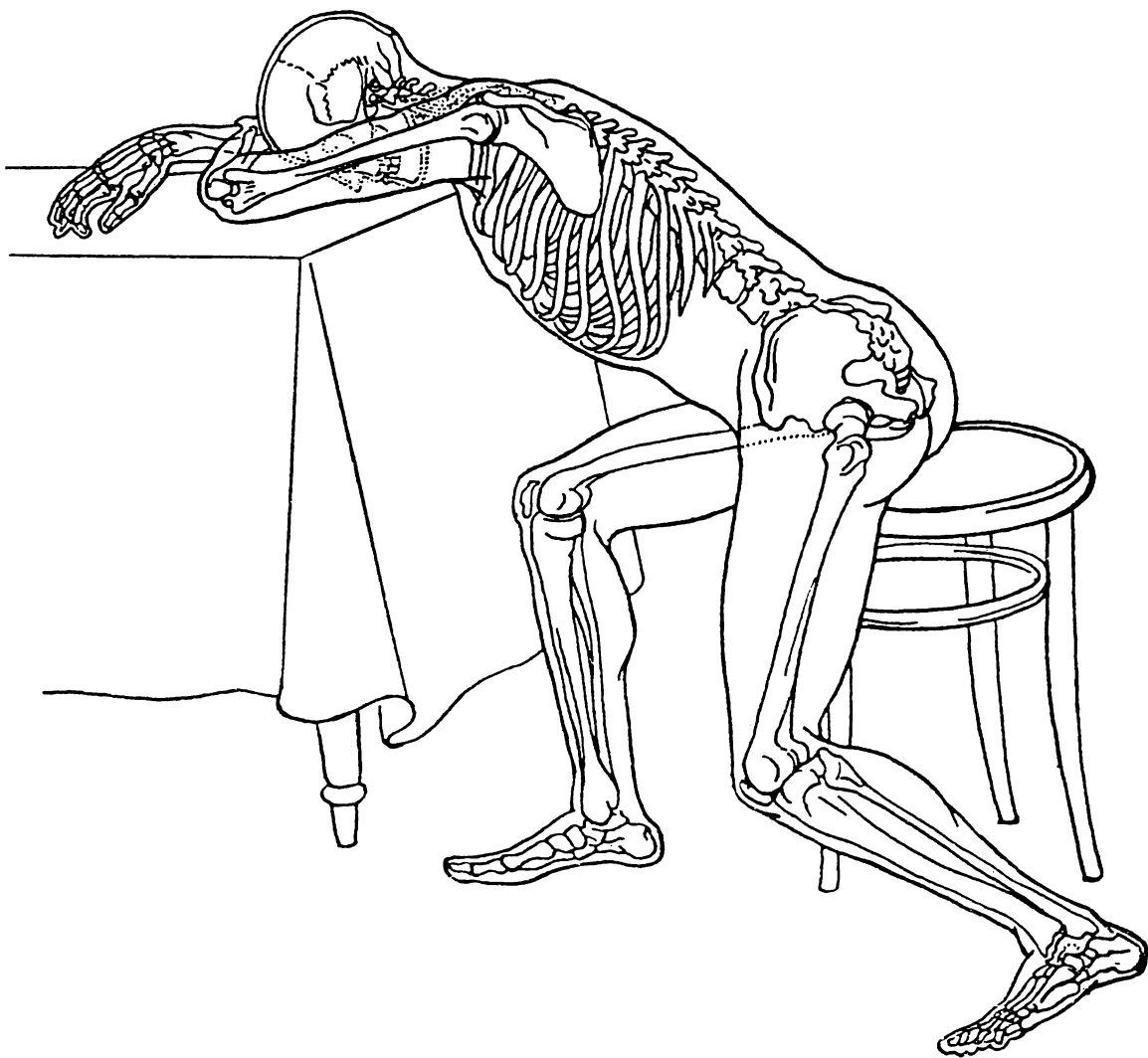


Рис. 62 Положение скелета фигуры сидящего натурщика

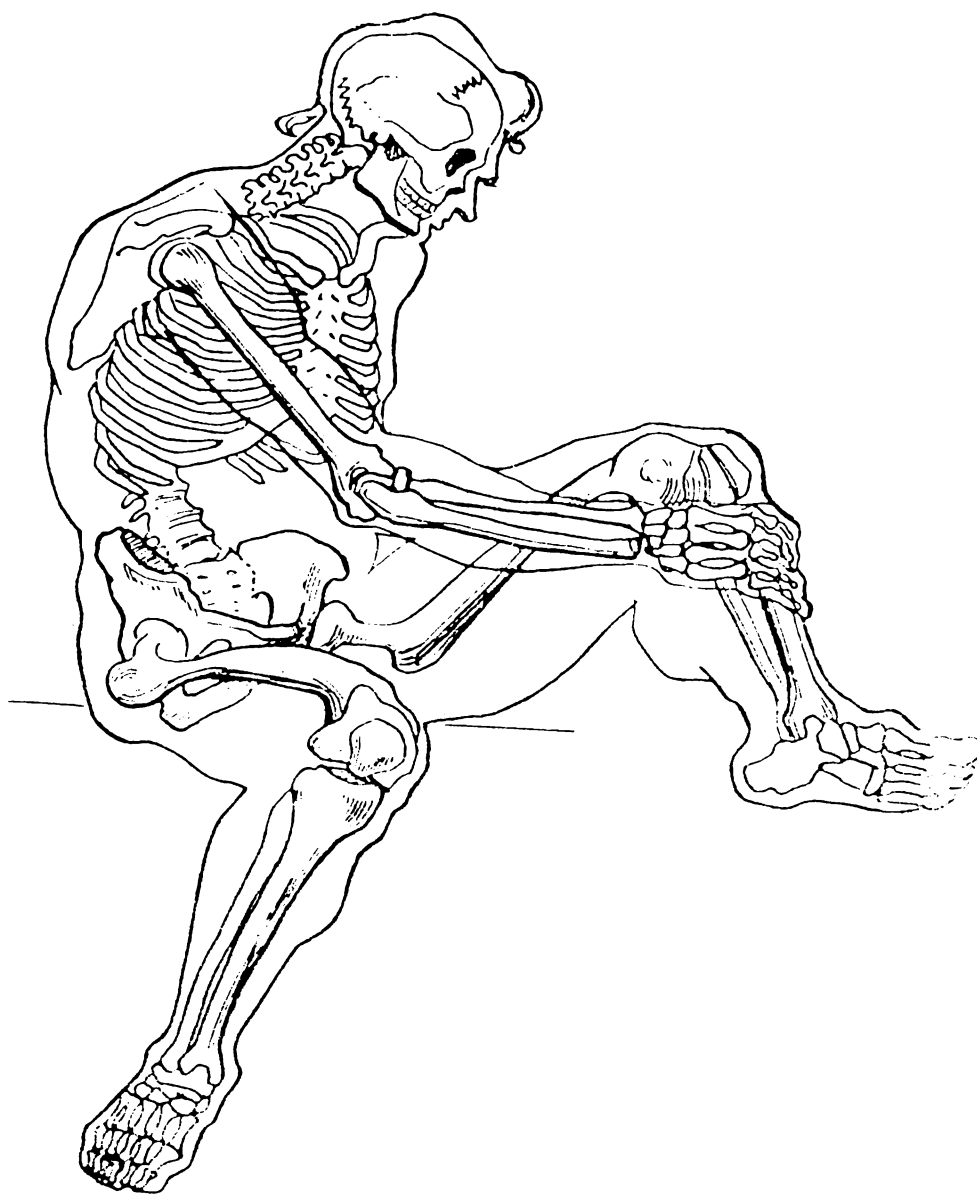


Рис. 63




Рис. 64 Схемы, показывающие расположение отдельных частей скелета при различных движениях

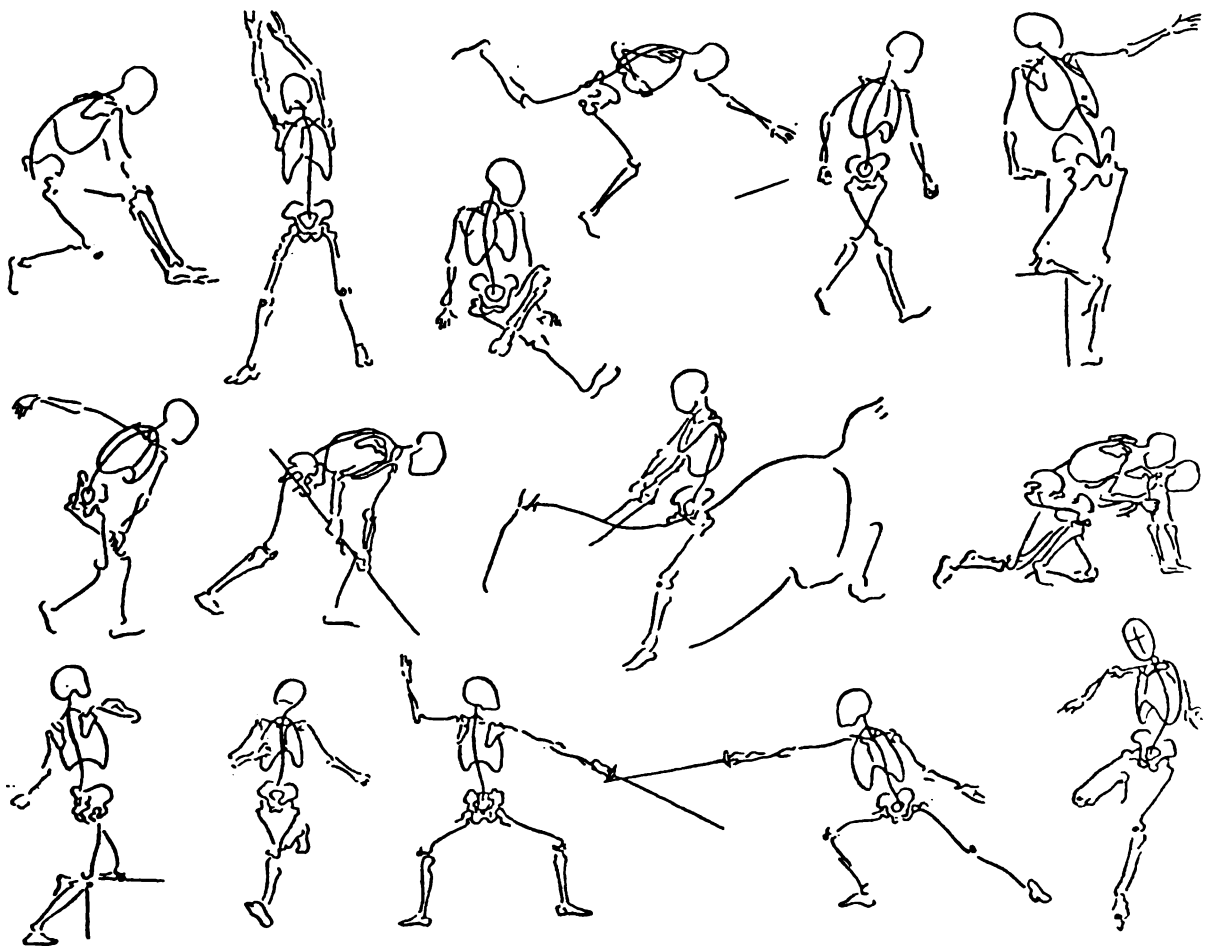


Рис. 65 (продолжение). Схемы, показывающие расположение отдельных частей скелета при различных движениях

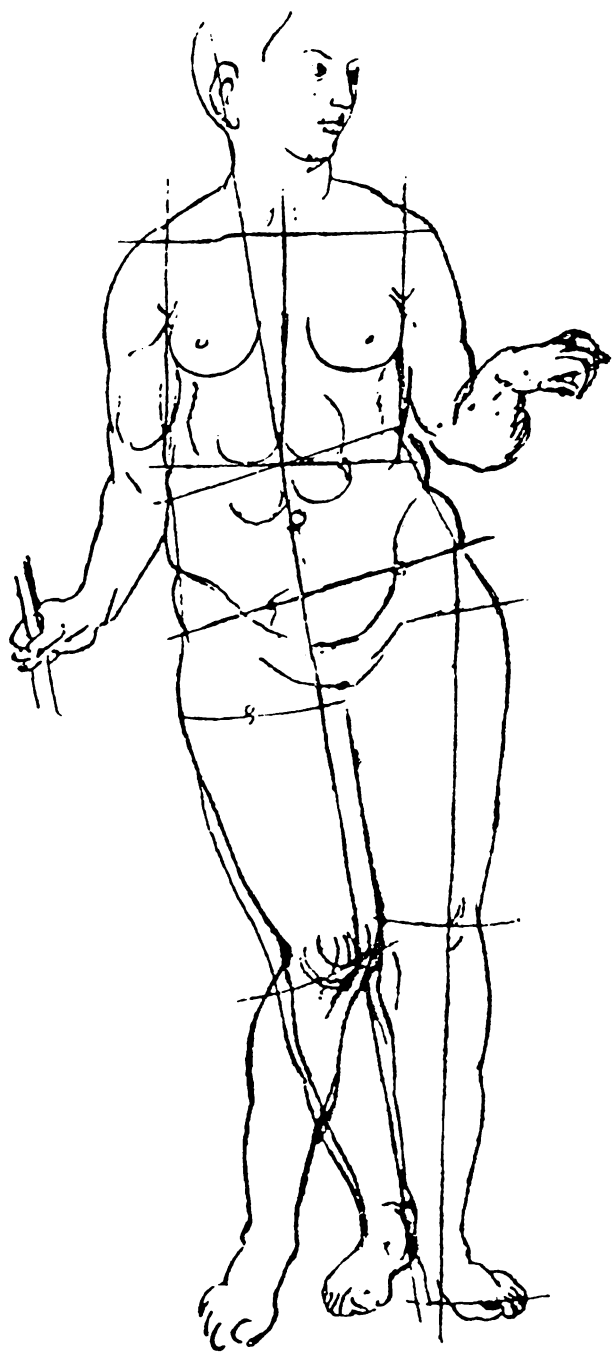
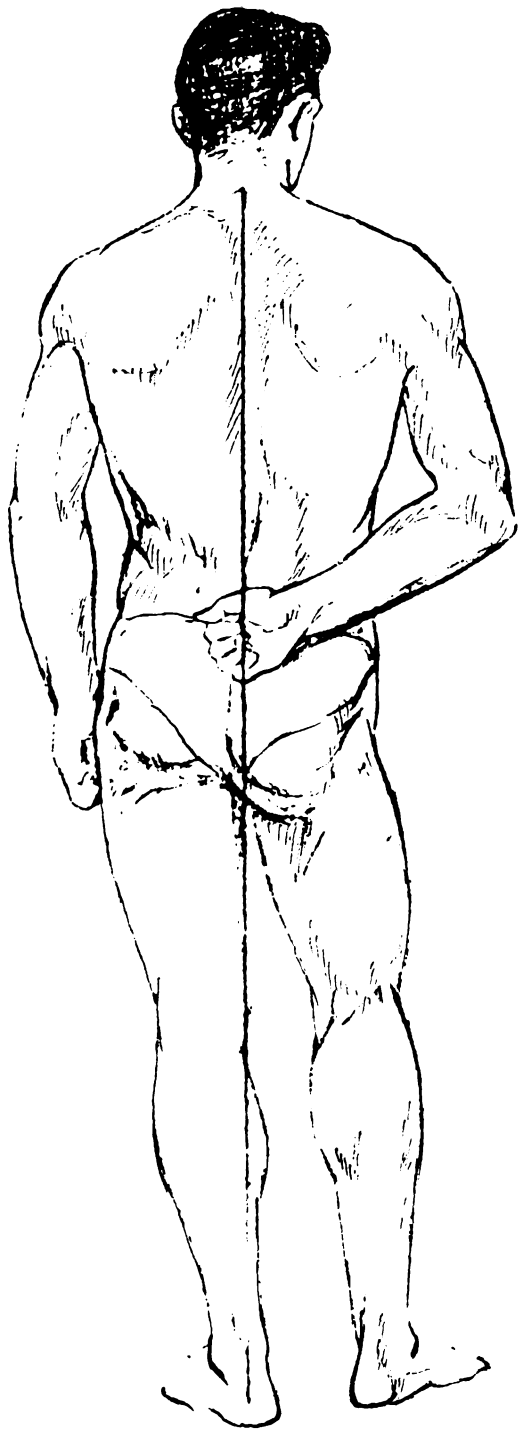
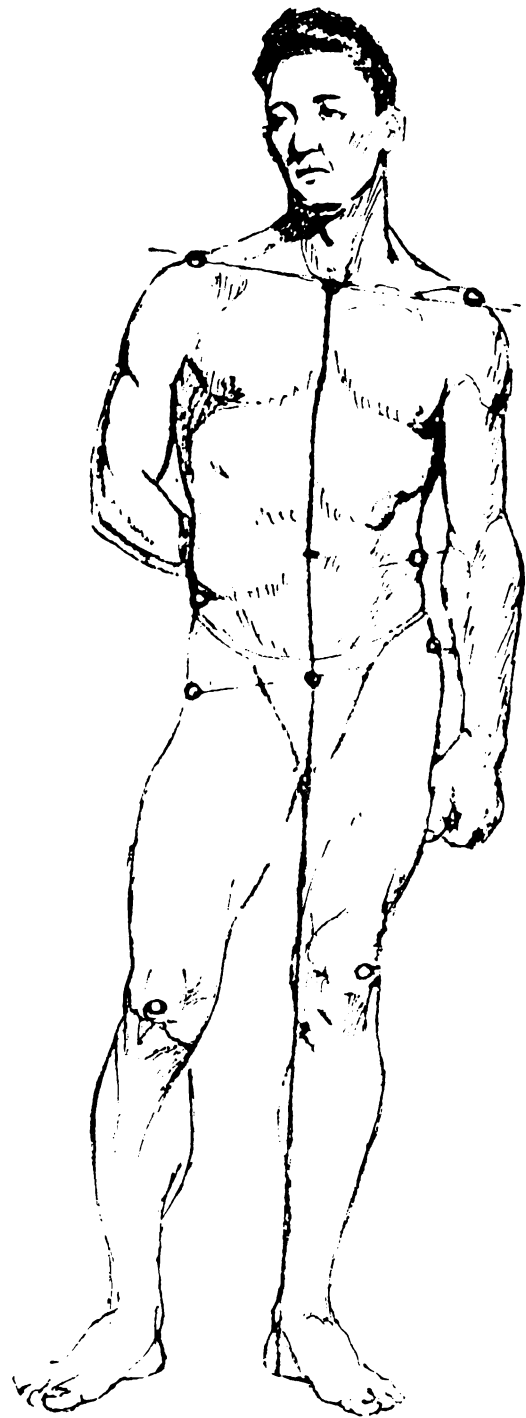


Рис. 66 А. Дюрер. Рисунок



**Первое подготовительное
упражнение**



**Второе подготовительное
упражнение**

Рис. 67

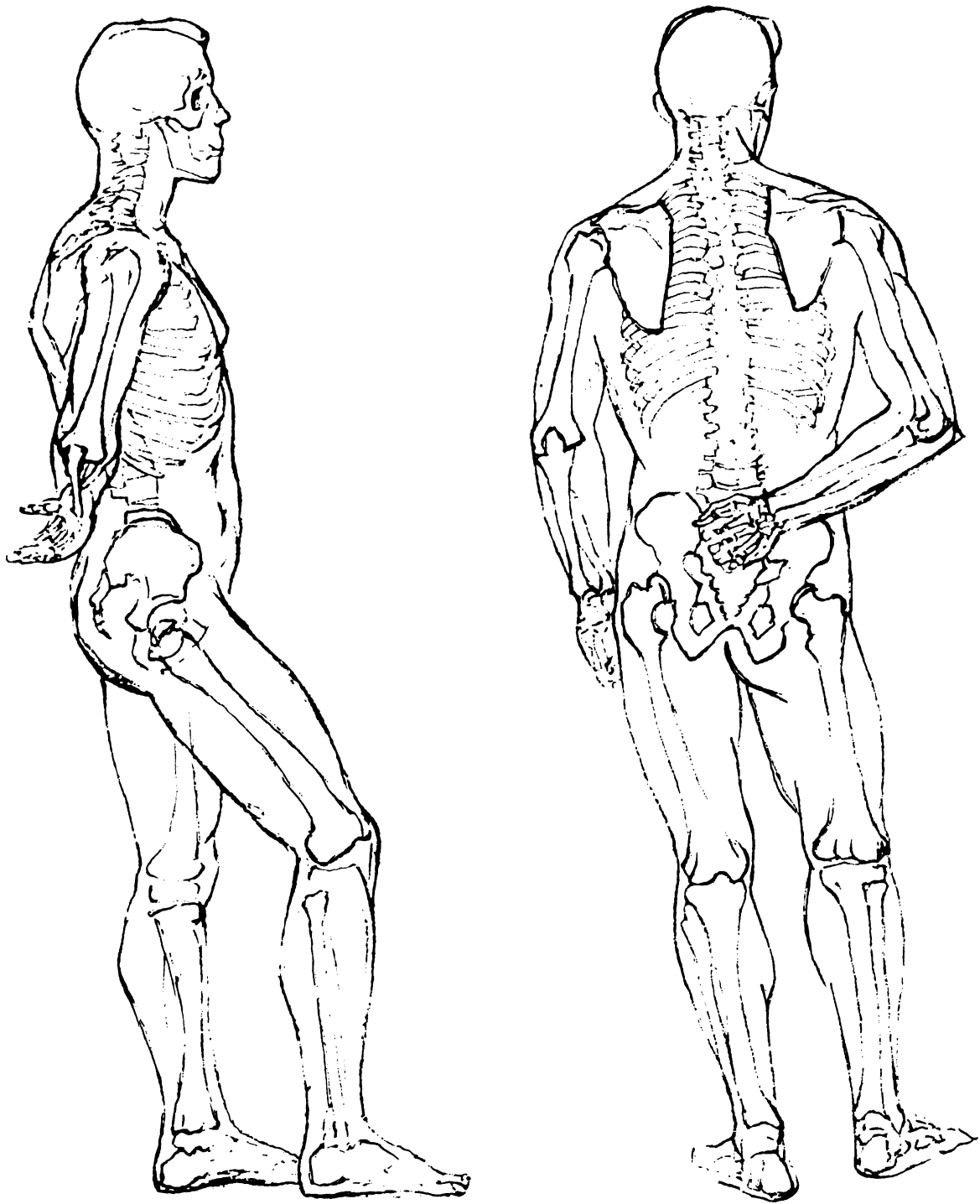
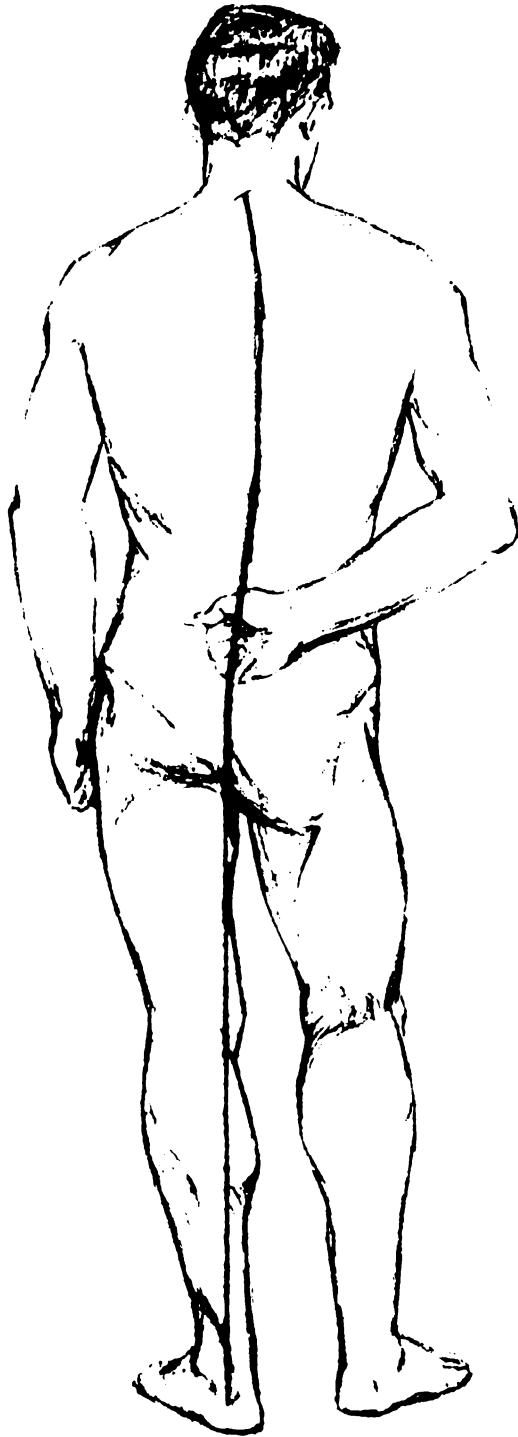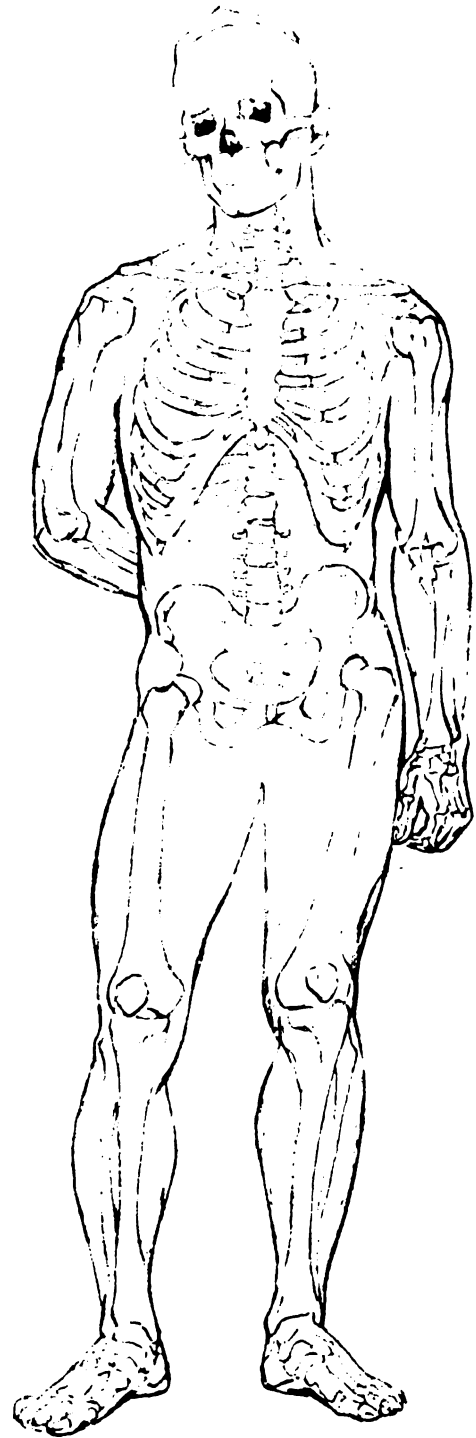


Рис. 68 Третье подготовительное упражнение



**Второе подготовительное
упражнение**



**Третье подготовительное
упражнение**

Рис. 69




Рис. 70

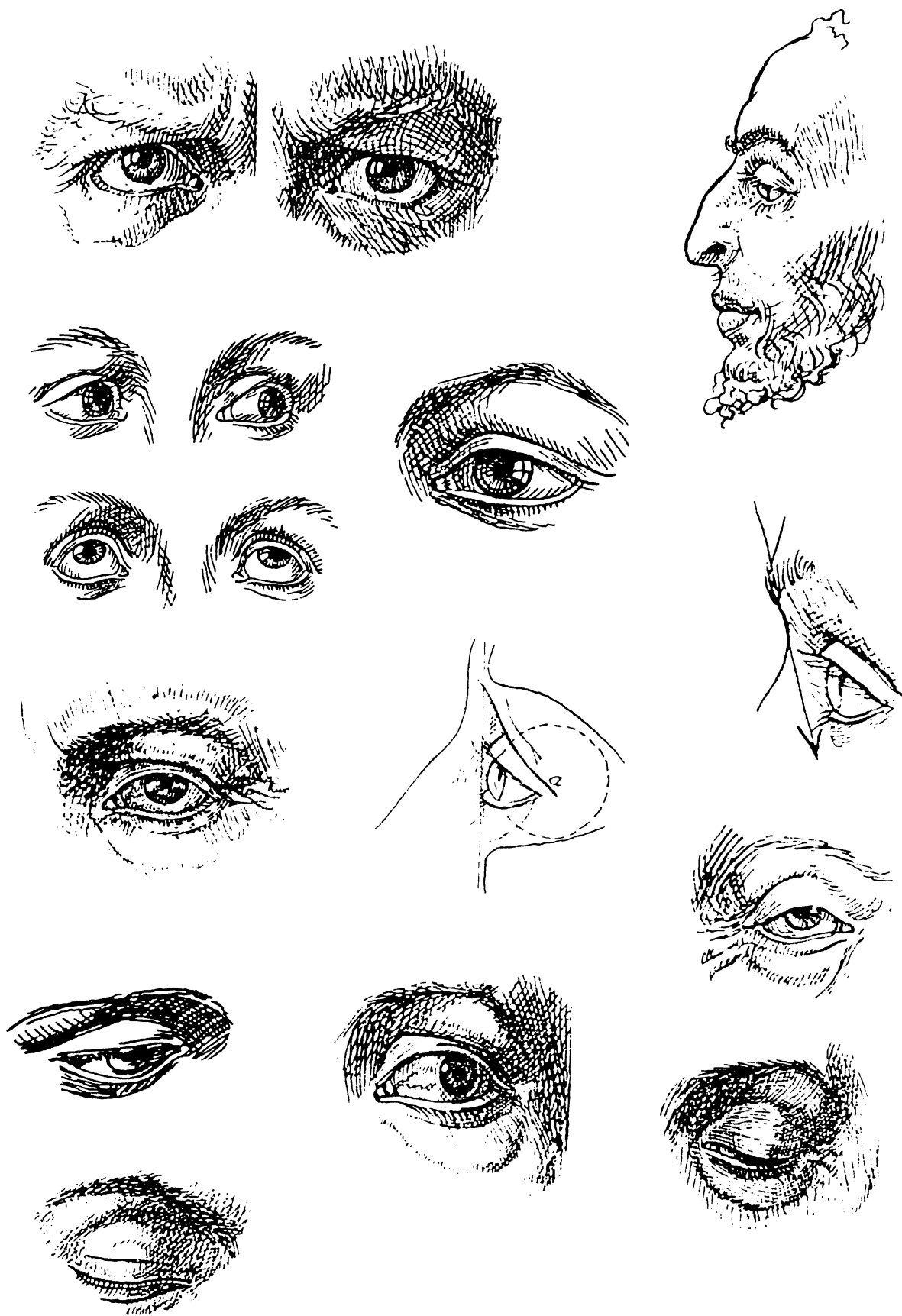




Рис. 71



Рис. 72



а



б

Рис. 73

Глава 2

Пояснительный текст к иллюстрациям.

Характеристика позы прежде всего определяется соотношением таза и грудной клетки и постановкой ног, если модель стоит, и плоскостью опоры, если модель сидит или лежит. При изучении иллюстраций прежде всего надо находить костные и иные координаты этих частей тела и тем установить основную взаимную связь, а затем определить связь с руками и головой. При этом обязательно обращать внимание не только на размещение вправо, влево, вверх, вниз, которое сразу бросается в глаза, но особенно на глубинность построения, которая может быть неясна для зрителя, между тем как зачастую именно в глубинном построении скрыт главный секрет пластичности изображения. Обращайте внимание на то, например, как грудная клетка уходит от таза вглубь или на зрителя, в каком ритме размещены вглубь или на зрителя колени и стопы, и как это пространственно чередуется, куда: вглубь или на зрителя уходит нога или рука и т.п. *И обязательно давайте себе отчет, какими элементами анатомического построения (а не светотени !) это достигнуто.* (Более подробно см. текст к табл. XI)

Все это дает возможность найти не только основные элементы пространственного построения изучаемой фигуры, но и секреты пластичности изображения.

В процессе работы с иллюстрациями студент должен полностью разобраться в построении фигуры на основе скелета и обобщенных мышечных массивов и в закономерности **вхождения одних форм в другие**, в появлении одних форм из-за других. При этом уточнится понятие о контуре и его закономерности. Законченный контур нельзя найти вслепую, без тщательного анализа объемной формы, в особенности такой сложной, как тело человека. Поверхность-это граница объема, а поверхность, уходящая в ракурс, образует контур-линию, которая в зависимости от формы объема, освещения и удаленности имеет различную толщину и насыщенность. Следовательно, контур - производное объема. Но контур постоянно меняется - стоит только модели повернуться или рисующему отклониться в сторону, может меняться бесконечно в соответствии с новым рельефом поверхности, попавшей в поле зрения. Следовательно, контур-случайность. Но если контур-случайность, то не случайность объем. Понимание соотношения объемов и дает закономерность контуру. Если рассмотреть любую из иллюстраций, будет ясно, что контур возникает в зависимости от того, как один объем появляется из-за другого и как сам прячется за соседние объемы. В соответствии с этим контур появляется и прячется, иногда сходит на нет. В одних местах он резко подчеркивает объем, в других – еле заметно. Это и есть то, что называется **«живой линией»**. Излишне говорить, что **живая линия** не может быть всюду одной толщины – в зависимости от характера объемов и их соотношений она будет разной толщины и насыщенности. Недаром П.П. Чистяков предостерегал: **«Всякий, кто не видит форму, и линий верно не**

нарисует». Стоит обвести контуром одинаковой толщины хорошо вылепленную фигуру, как рисунок будет испорчен. То же касается и силуэта. Если, **не поняв формы,** нарисовать контуром силуэт фигуры или даже точно обвести тень – контур не будет живым, **силуэт не будет убедительным, художественным.**




Рис. 74

Положение узловых точек в рисунке (по рис. К.А. Савицкого)

Табл. I. Микеланджело. Давид.

Правая нога опорная, левая – отставлена. В связи с этим таз наклонен вправо, верхушка отклонена назад и повернута по отношению к тазу правой стороной вперед.

Фигура смотрится в ракурсе снизу: поэтому верхушка крестца на данном изображении находится ниже лонного сращения (рис.Б), тогда как в норме у стоящего человека эти пункты лежат на одной горизонтальной плоскости.

Проследите глубинность соотношений основных массивов фигуры.

Рис. В. Справа отрезана часть ключицы. Удалены мышцы: трапециевидная, грудиноключичнососцевидные, дельтовидные, широчайшие, обе косые мышцы живота и передняя стенка футляра прямой мышцы живота; на обеих руках удалены все мышцы, кроме изображенных. Удалены: обе ягодичные, напрягатели фасции, портняжные, четырехглавые (кроме промежуточных широких) и все мышцы голени, кроме изображенных.

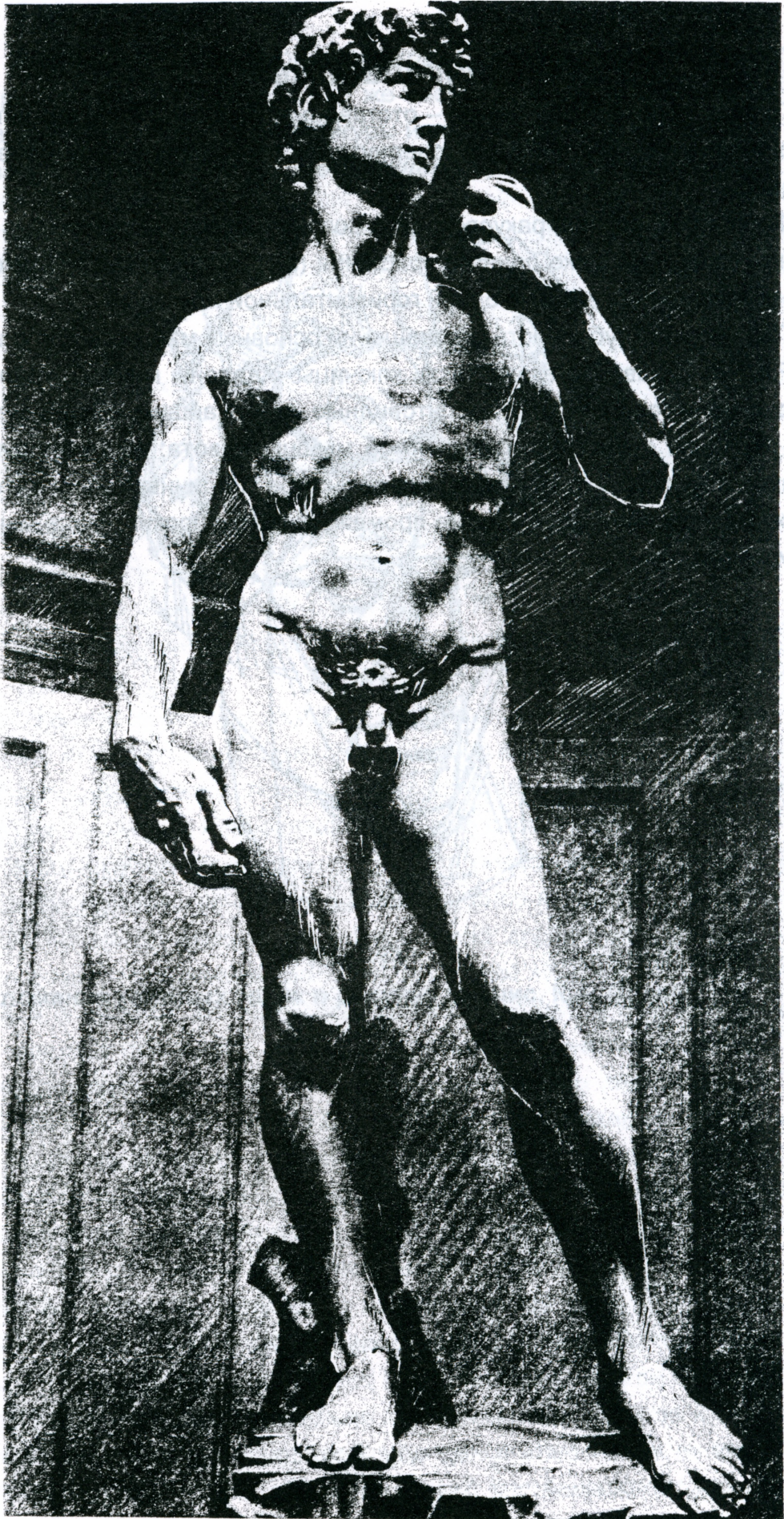


Табл. I. Рис. А. Микеланджело. Давид

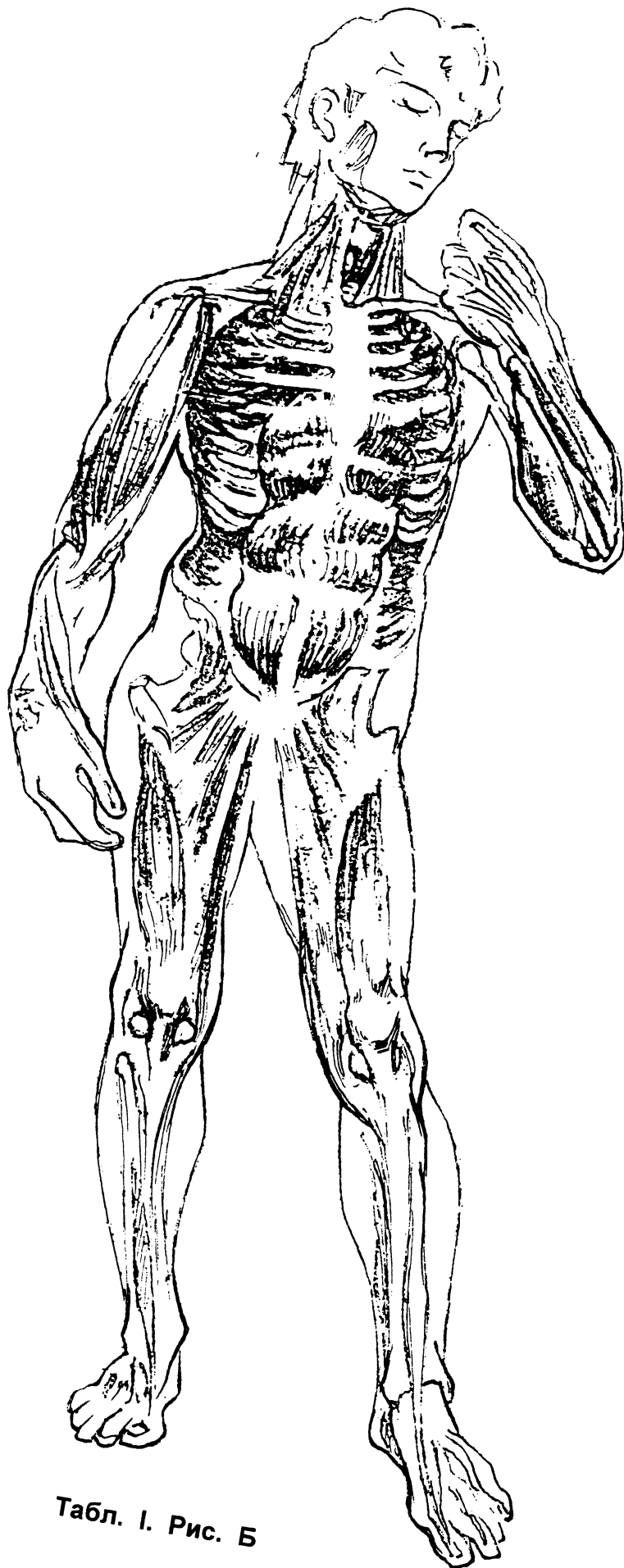


Табл. I. Рис. Б

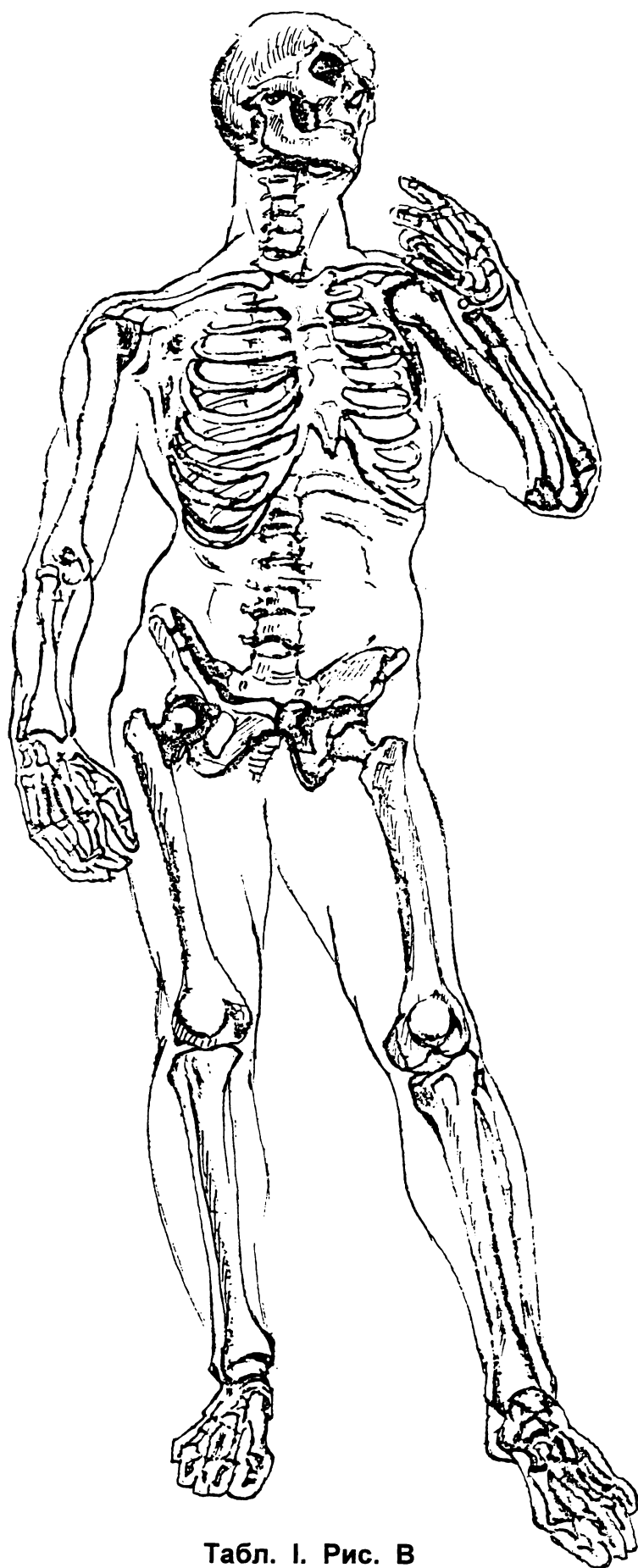


Табл. I. Рис. B

Табл. II. А.Е.Егоров. Натурщик.

Таз наклонен вправо, грудная клетка - влево и несколько назад. Левая нога отброшена сильно назад, на что указывает глубокая борозда под левой ягодицей, образованная укрепляющим ягодичным пучком широкой фасции, врезающимся при таком движении в мышцу и придающим ей полушаровидную форму. Нога повернута в тазобедренном суставе носком наружу, что отразилось на большом вертеле и за-вертельной ямке.

Обратите внимание на глубинное соотношение таза, грудной клетки, обеих ног и выясните, как это достигается методом анатомического построения.



Табл. II. Рис. А. А.Е. Егоров. Натурщик

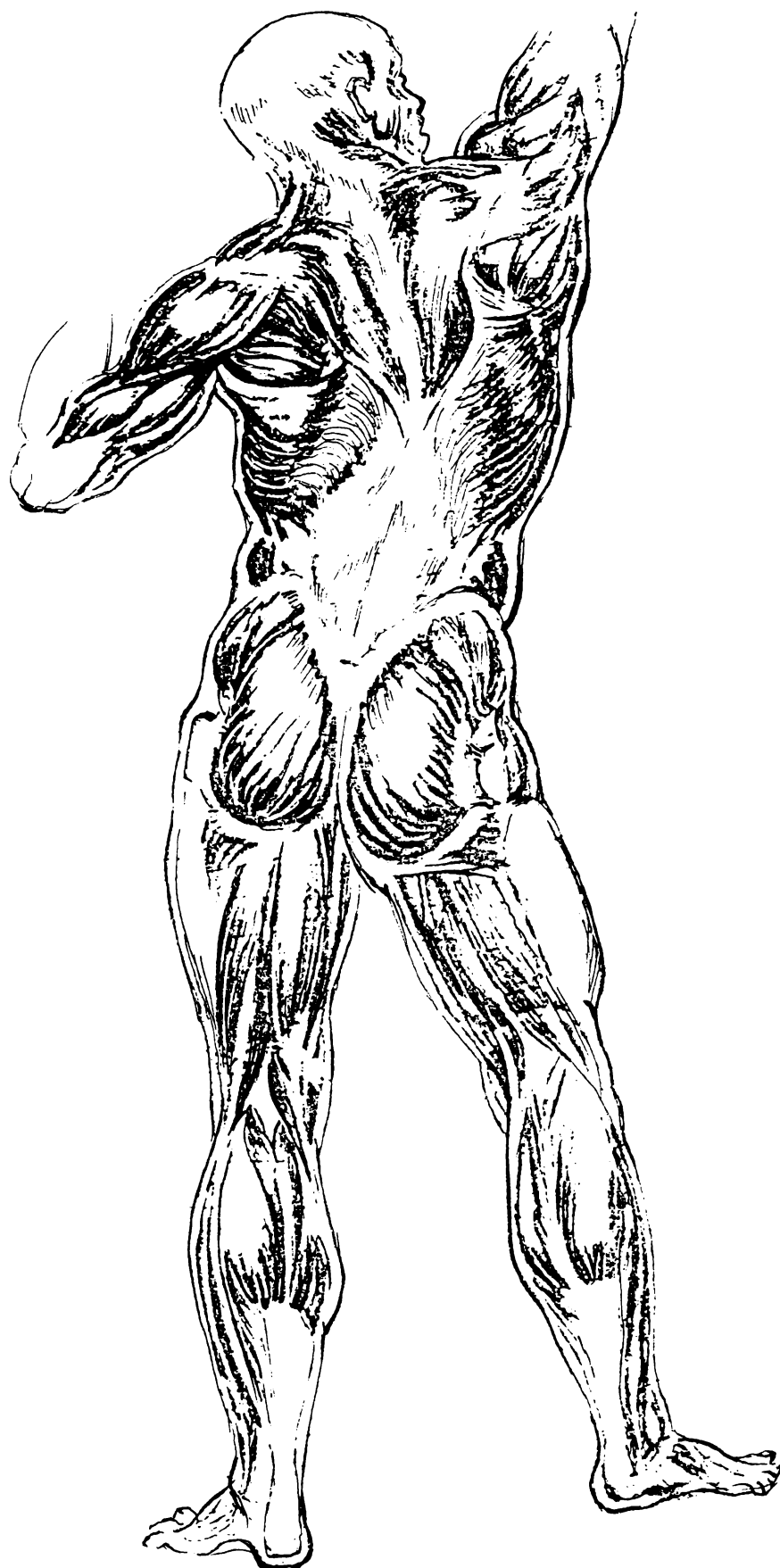

Табл. II. Рис. Б

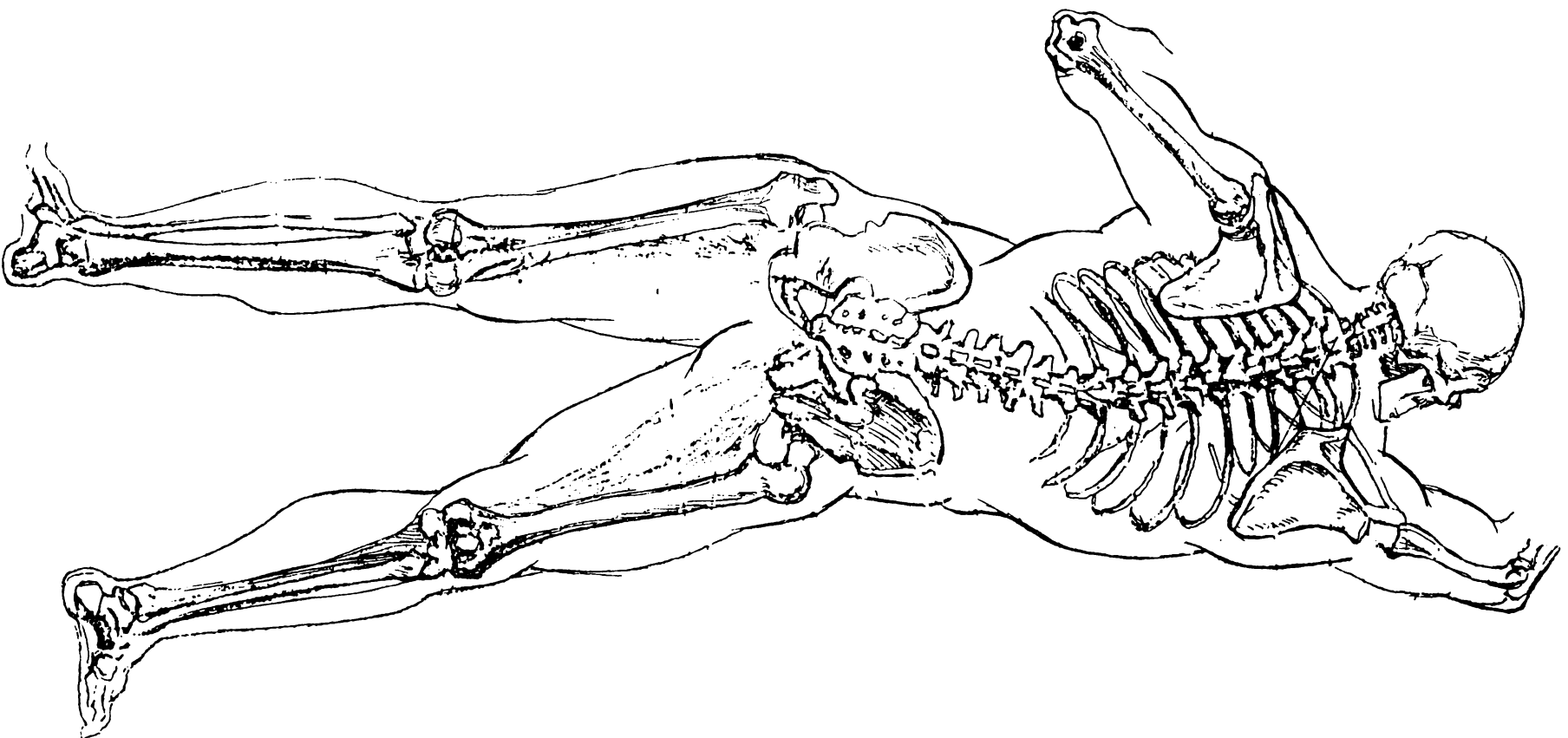


Табл. II. Рис. В

Табл. III. А.Е. Егоров. Натурщик.

Правая сторона таза приподнята оттого, что правая нога опирается на подставку. Грудная клетка повернута относительно таза, что видно по средней линии туловища (белая линия живота, выше – грудина). Правая нога отброшена назад и повернута в тазобедренном суставе носком наружу, от этого большой вертел перенесен кзади, сильно рельефен, рельефна и завертельная ямка. Мускулатура обеих ног сильно напряжена: левая голень слегка пронирована, свод левой стопы сильно напряжен – все это передает сильный упор ноги в пол. На правом бедре обращает внимание подвздошно-большеберцовый тракт и нижний его конец, который на рисунке производит впечатление сухожилия наружной мышцы бедра, в то время, как на самом деле он при движении ноги скользит поверх этой мышцы. Тракт натянут и разделяет лежащую под ним мышцу на две продольные части.

Рис. Б. Вверху показана структура мышц лопатки и начало длинной головки трехглавой мышцы, обнажен выпрямитель спины, для чего удалены дельтовидная и широчайшая мышцы спины. Удалены косые мышцы живота – обнажена прямая мышца живота. На обоих бедрах показана структура четырехглавой мышцы бедра, слева – соотношение большой седалищной и задних мышц бедра. Слева удалена портняжная мышца, справа приводящие, подвздошно–поясничная и все мышцы таза и бедра, кроме черехглавой.




Табл. III. Рис. А. А.Е. Егоров. Натурщик

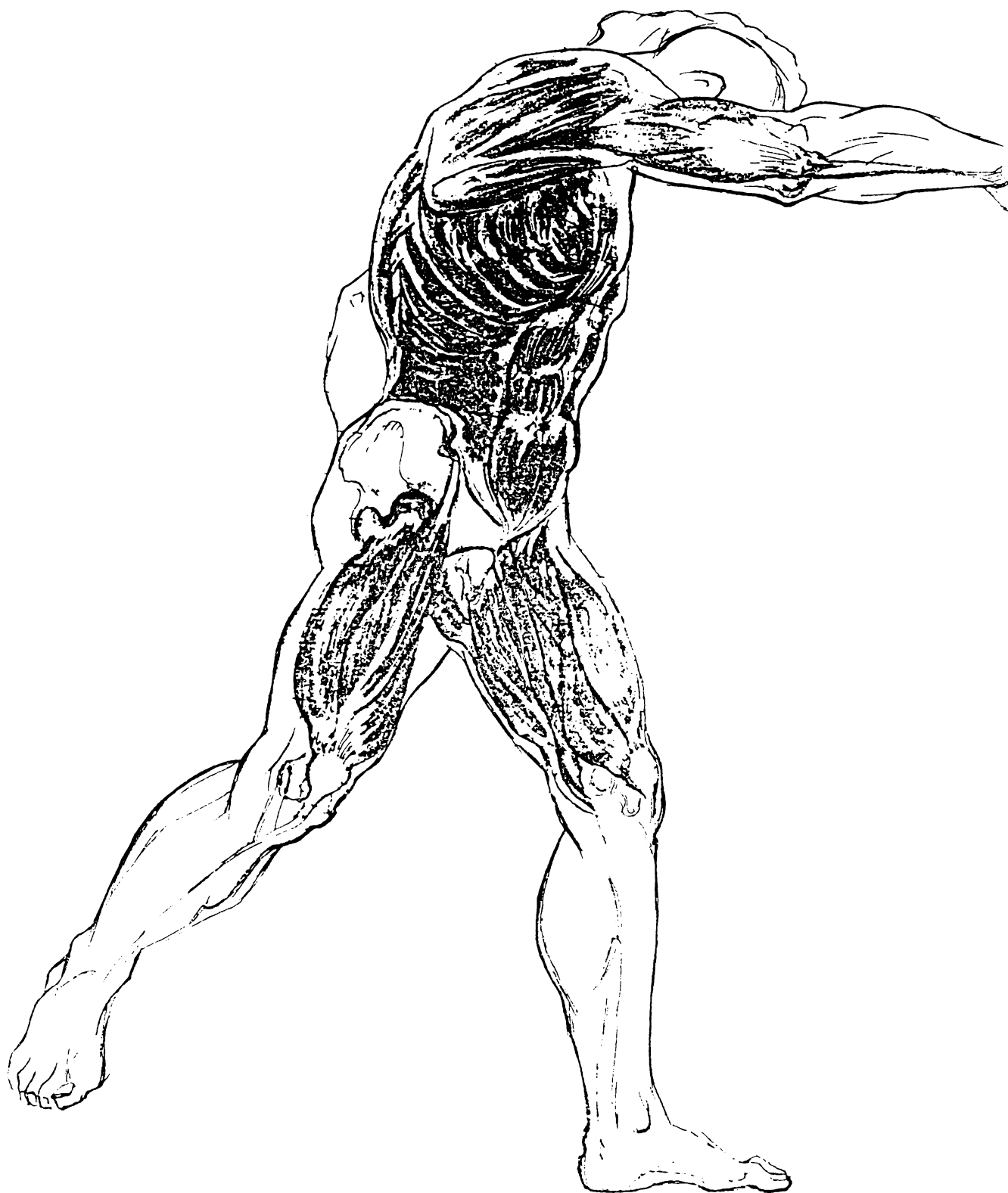

Табл. III. Рис. Б

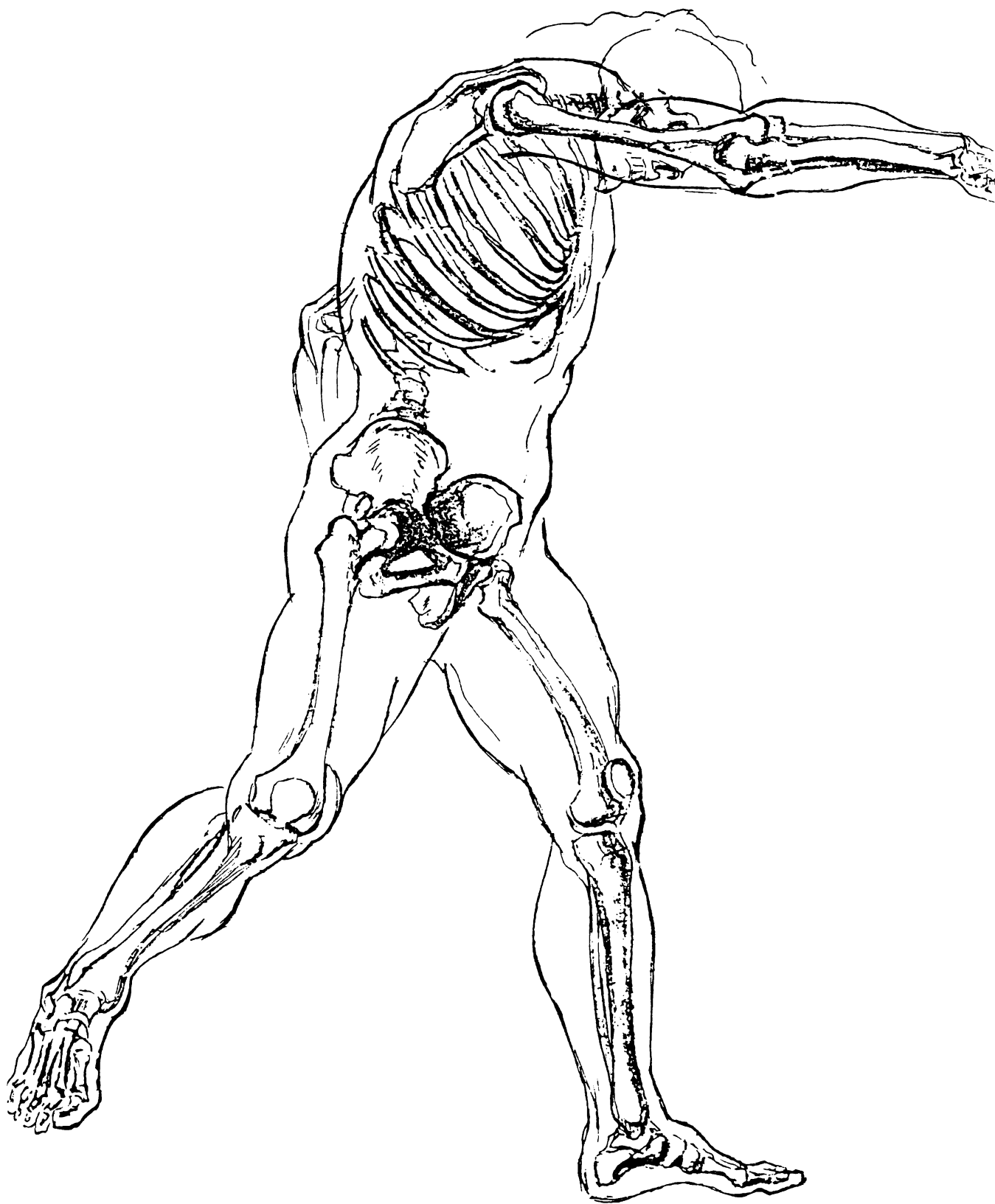


Табл. III. Рис. В

Табл. IV. А.Е. Егоров. Сидящий натурщик (с трезубцем)

Позвоночник и грудная клетка согнуты вперед, таз, напротив, сильно откинут назад, настолько, что крестец тоже служит точкой опоры вместе с сидалищными буграми (такое положение таз принимает, когда человек сидит «развалившись») (см. «Таз»). Поэтому передняя верхняя подвздошная ость стоит значительно выше задней, а лонное сращение выше верхушки крестца.

Таз и грудная клетка немного повернуты передней стороной на зрителя, так что видна средняя линия груди и живота. Левое колено согнуто, поэтому голень можно было повернуть в коленном суставе вокруг вертикальной оси носком наружу.

Рука держится крепко за голень и с силой притягивает туловище вперед. От этого напряжены мышцы руки и лопатки: но передняя зубчатая мышца не напряжена, хотя и рельефна.

Рис. Б. Удалены трапецевидная, дельтовидная, широкая мышца спины, обе косые мышцы живота и их апоневрозы, закрывающие прямую мышцу живота. Удалены все мышцы левой половины таза и вся левая нога. Показано целиком левое предплечье с кистью.



Табл. IV. Рис. А.
А.Е. Егоров. Сидящий натурщик (с трезубцем)

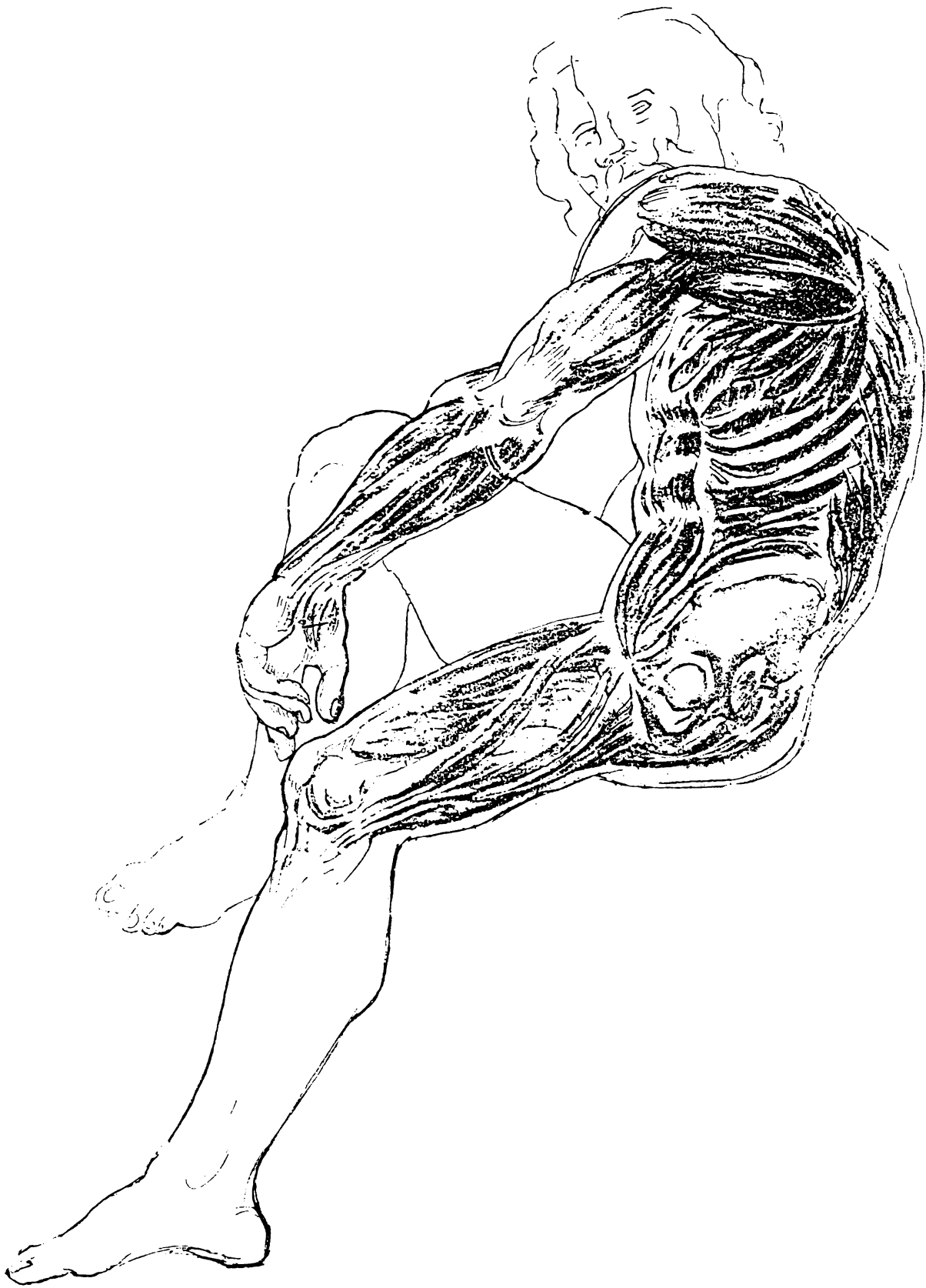


Табл. IV. Рис. Б

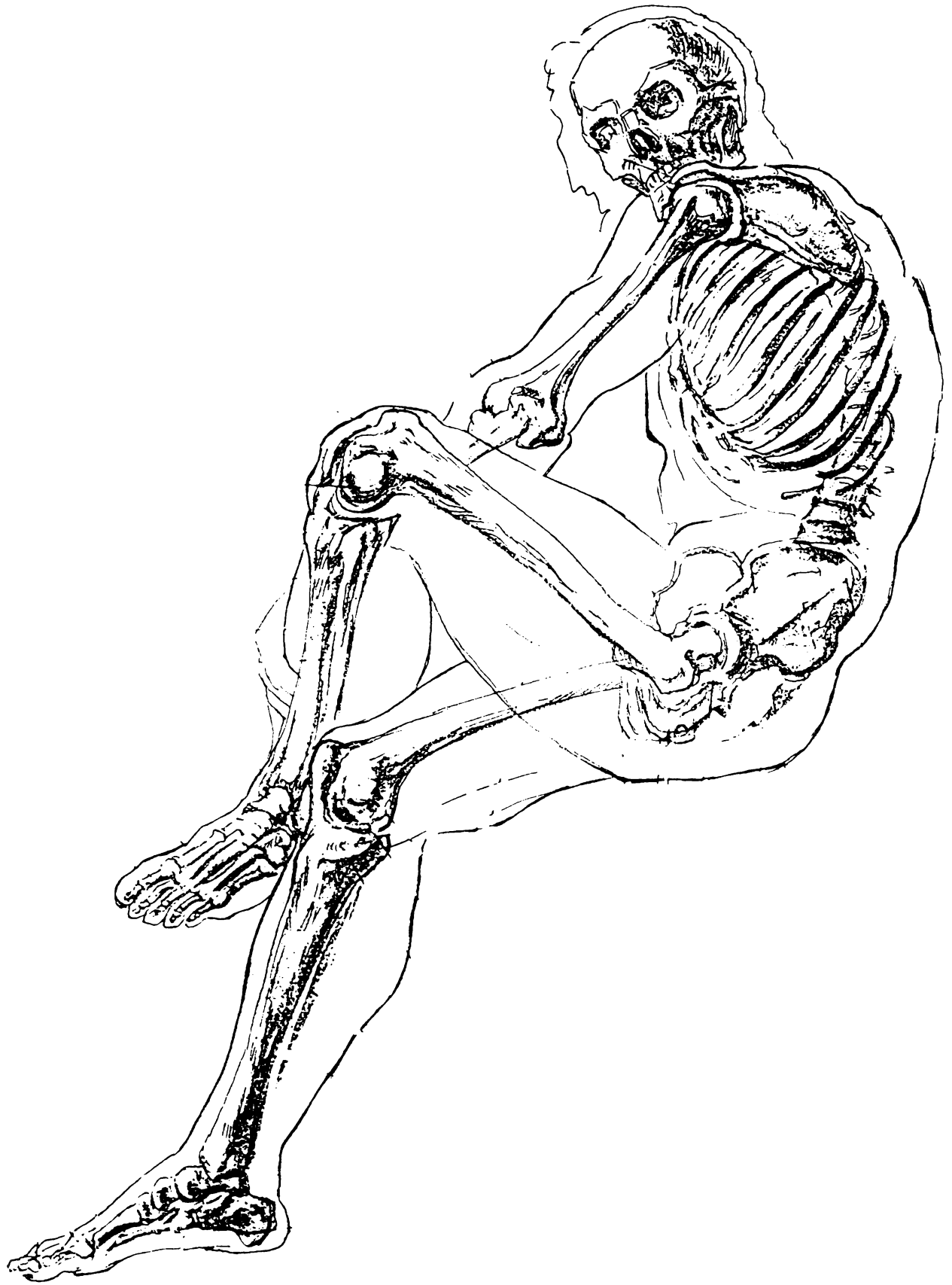


Табл. IV. Рис. В

Табл. V . Салимена. Венера и Аргус. Фрагмент картины.

Это изображение разбирается как пример построения мужской фигуры в ракурсе снизу спереди в полулежачем положении. Основной опорой является правая сторона таза, а также правая рука, на которую с силой упирается фигура: левая рука тоже служит опорой.

Таз запрокинут назад и наклонен вправо. Грудная клетка наклонена вправо больше таза, сильно запрокинута назад и повернута вправо по отношению к тазу: широко раскрыт надчревный угол, который смотрится снизу.

Голова смотрится снизу и строится в ракурсе вверх от яремной ямки по гортани, подъязычной кости и мышцам шеи на нижнюю челюсть и по координатам головы.

Обратите внимание на связь между предплечьем и кистью – запястье с тыла выступает, так как кисть согнута.

Рис. Б. Удалены ключицы, грудиноключичнососцевидные мышцы, трапециевидные, большие грудные, широчайшие, все мышцы руки, кроме изображенных, обе косые мышцы живота, передние стенки футляра прямой мышцы живота. На ногах удалены все мышцы, кроме изображенных.



Табл. V. Рис. А. Салимена. Венера и Аргус. Деталь

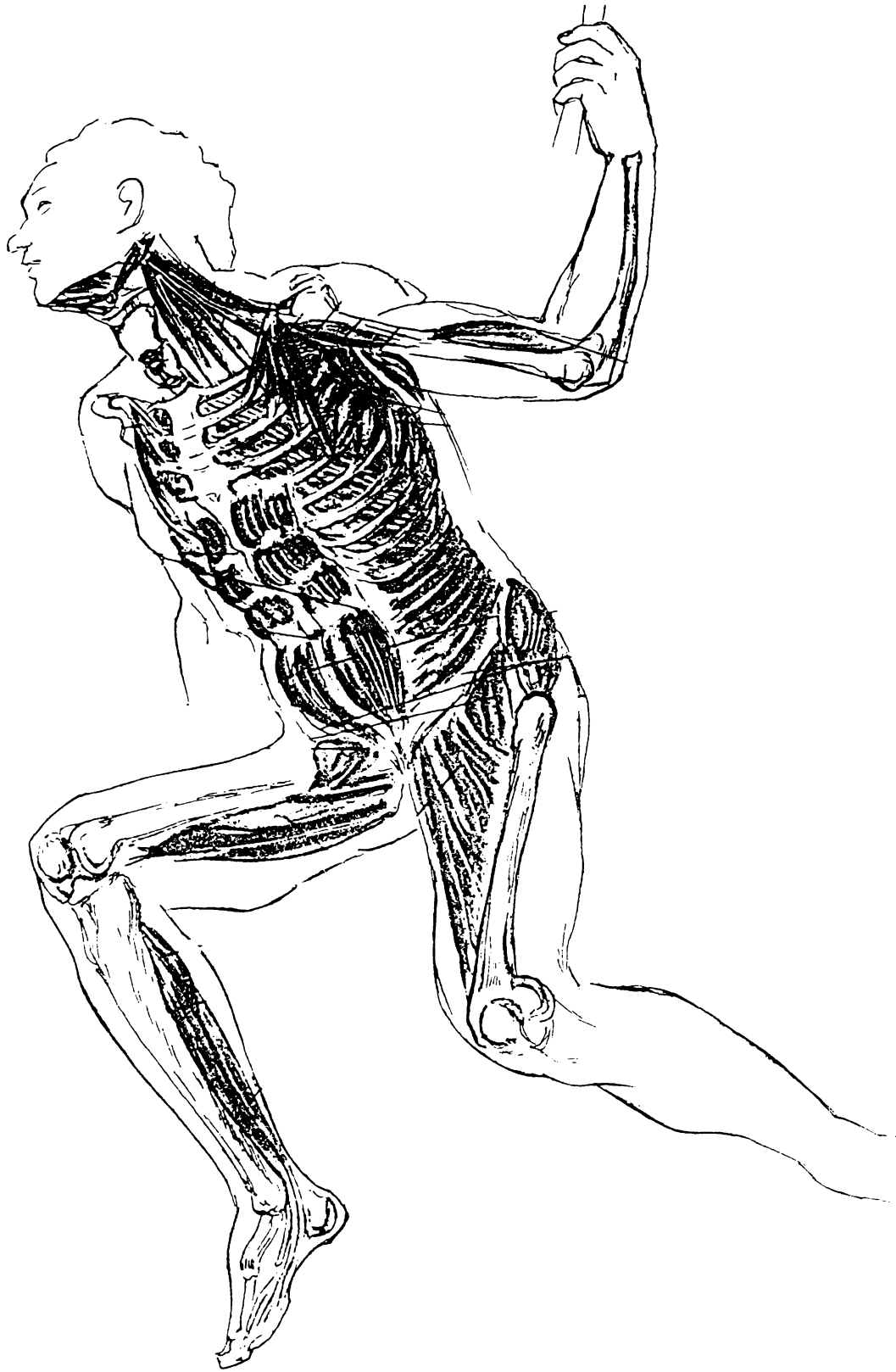

Табл. V. Рис. Б

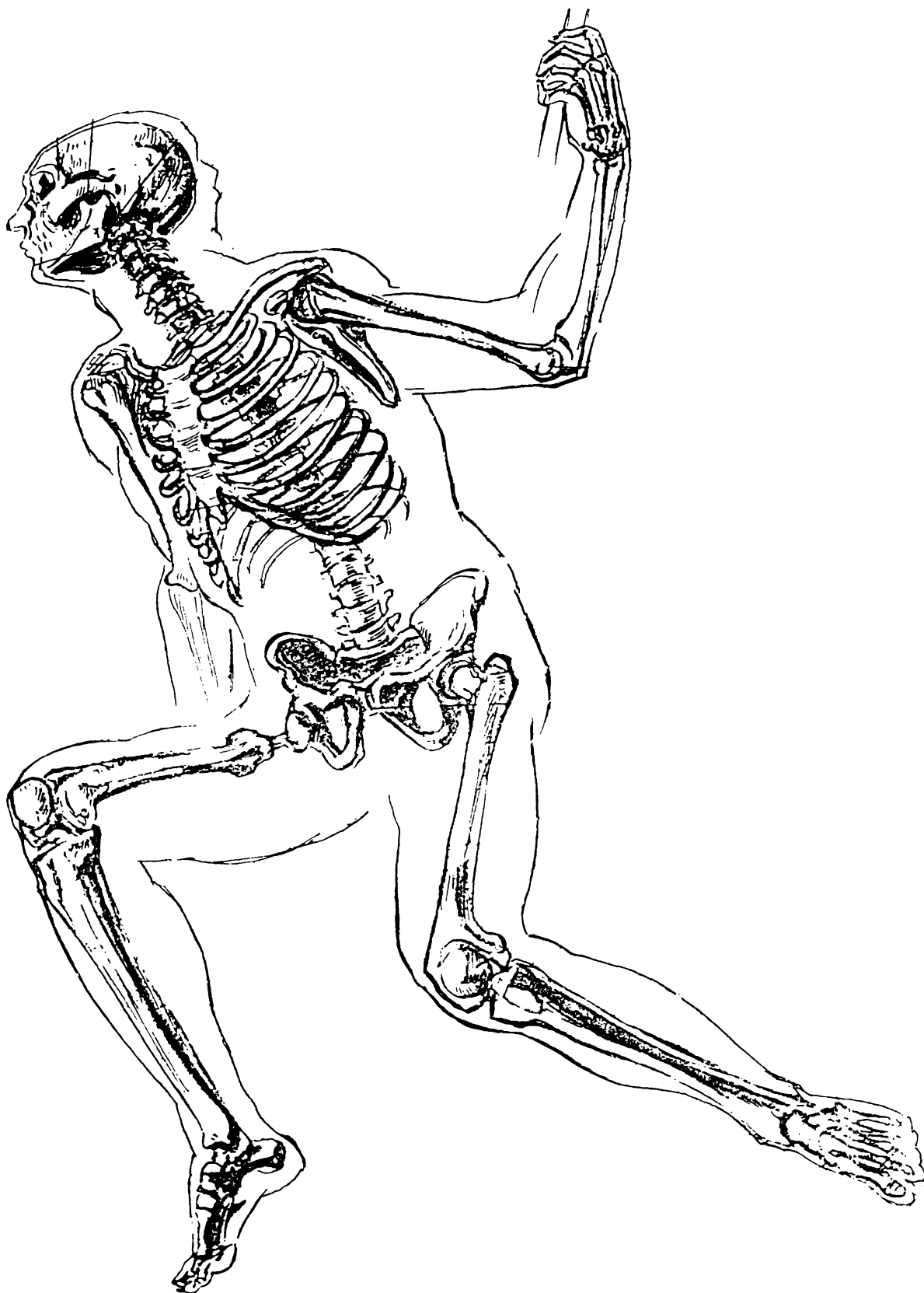

Табл. V. Рис. B

Табл. VI. А.П. Лосенко. Натурщик.

Полулежащая фигура сзади в ракурсе снизу. Таз запрокинут вправо, слегка повернут правой стороной на зрителя, грудная клетка тоже запрокинута вправо, повернута правой стороной на зрителя больше, чем таз. Таз и грудная клетка смотрятся снизу в ракурсе, благодаря повороту грудной клетки в туловище чувствуется винтообразное движение, которое подчеркивается изгибом и поворотом позвоночника. Правая рука, упираясь в лопатку, приподняла ее.

На рис. Б удалены трапециевидные, дельтовидные и широчайшие мышцы спины, задние зубчатые и косые мышцы живота. Передние зубчатые мышцы и выпрямители спины напряжены и т.д.



Табл. VI. Рис. А. А.П. Лосенко. Натурщик

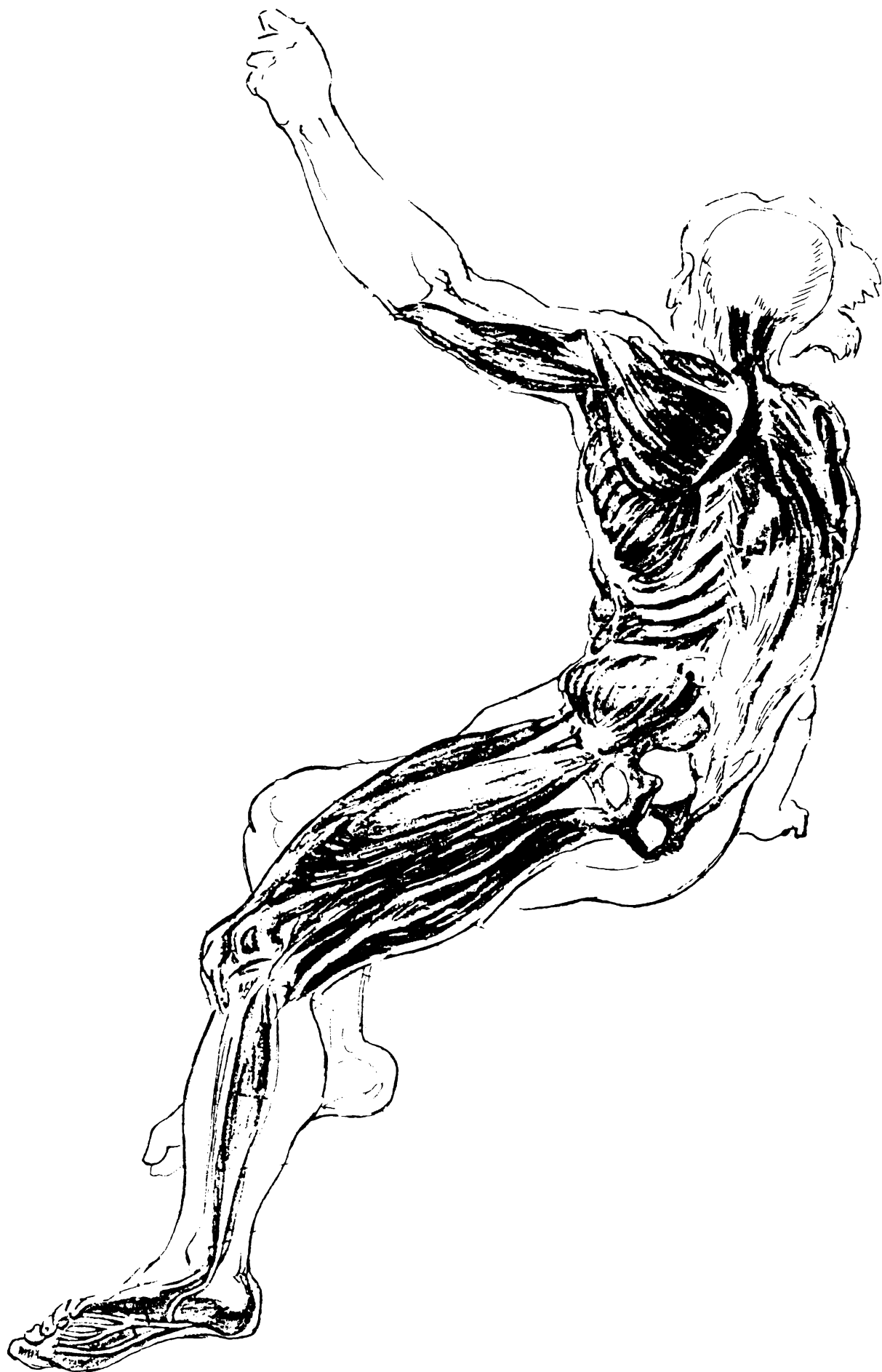

Табл.VI. Рис. Б

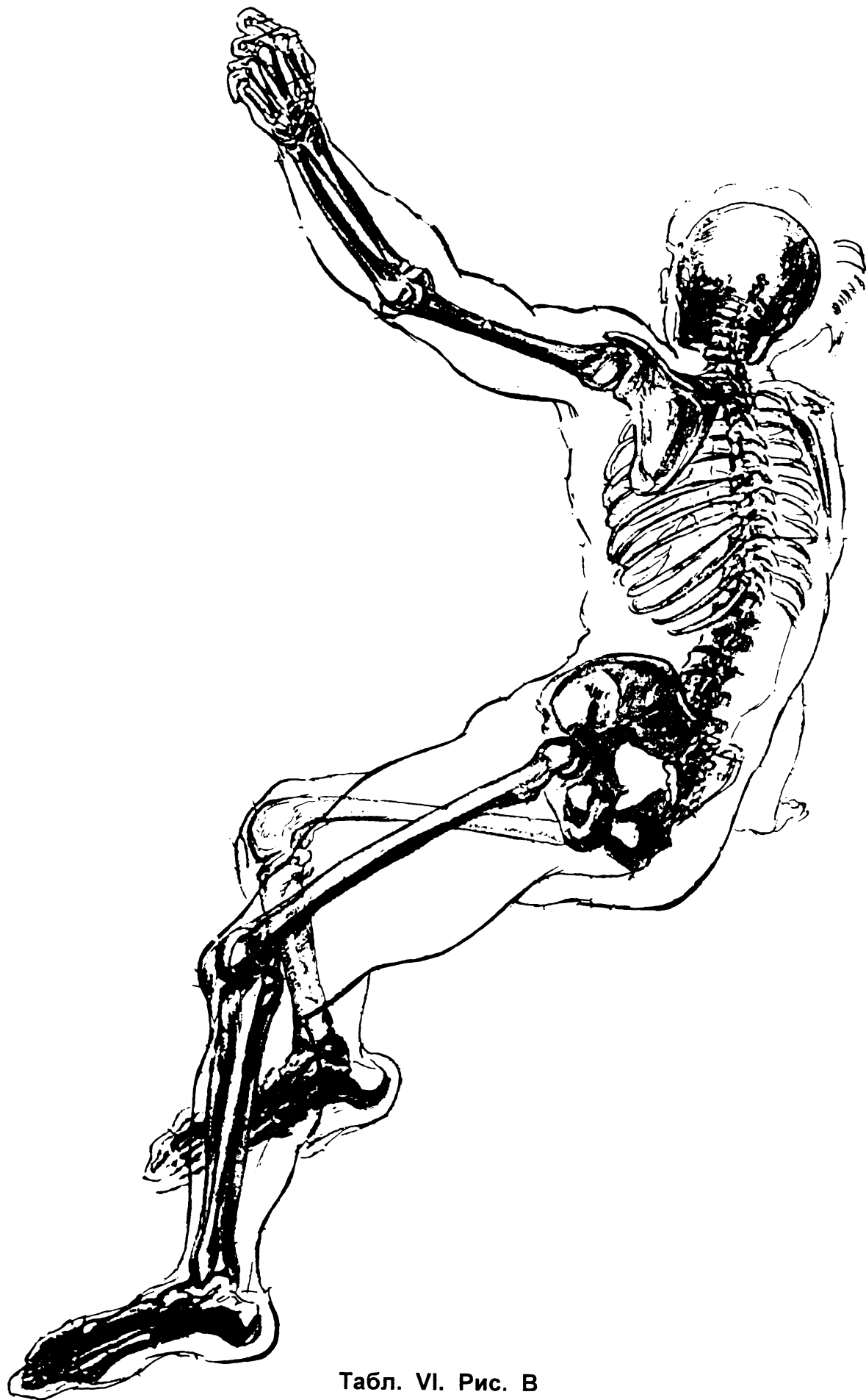


Табл. VI. Рис. В

Табл. VII К.П. Брюллов. Два натурщика.

Стоящий натурщик.

Таз наклонен вправо, грудная клетка влево и слегка повернута правой стороной назад, что подчеркивает ее вращательное движение. Фигура шагнула вперед, крепко упираясь на обе ноги. Правая голень и стопа в положении супинации, левые – в положении пронации, что усиливает устойчивость ног.

Необходимо отметить (для анатомической точности): напряженные мышцы местами носят несколько схематический характер (например, полушаровидная форма зубцов косых и зубчатых мышц), местами (на коленях) форма тоже схематизирована.

Сидящий натурщик.

Таз наклонен вправо: фигура опирается на правую сторону таза и правое бедро: левая сторона таза почти не служит опорой. Позвоночник и грудная клетка по отношению к тазу согнуты влево, повернуты правой стороной на зрителя, что придает вращательное движение туловищу, которое падает вправо. От падения его удерживает рука, упирающаяся в подставку – от этого приподнята лопатка и напряжены мышцы руки и правой стороны плечевого пояса.

Слева заметно напряжение дельтовидной, трапецевидной и рельеф передней зубчатой мышцы – дельтовидная поддерживает руку, а две другие фиксируют лопатку.




Табл. VII. Рис. А. К.П. Брюллов. Два натурщика

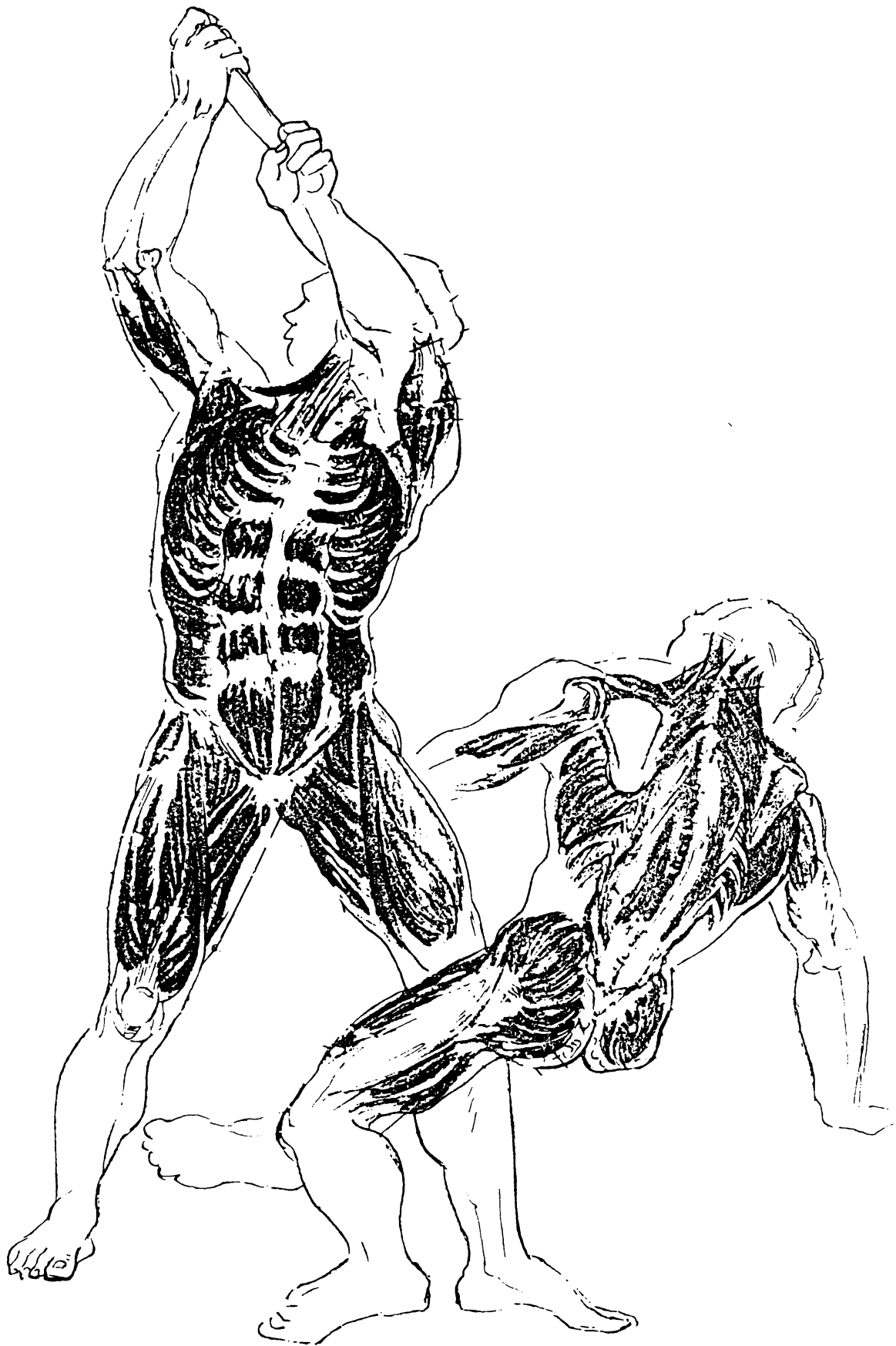


Табл. VII. Рис. Б

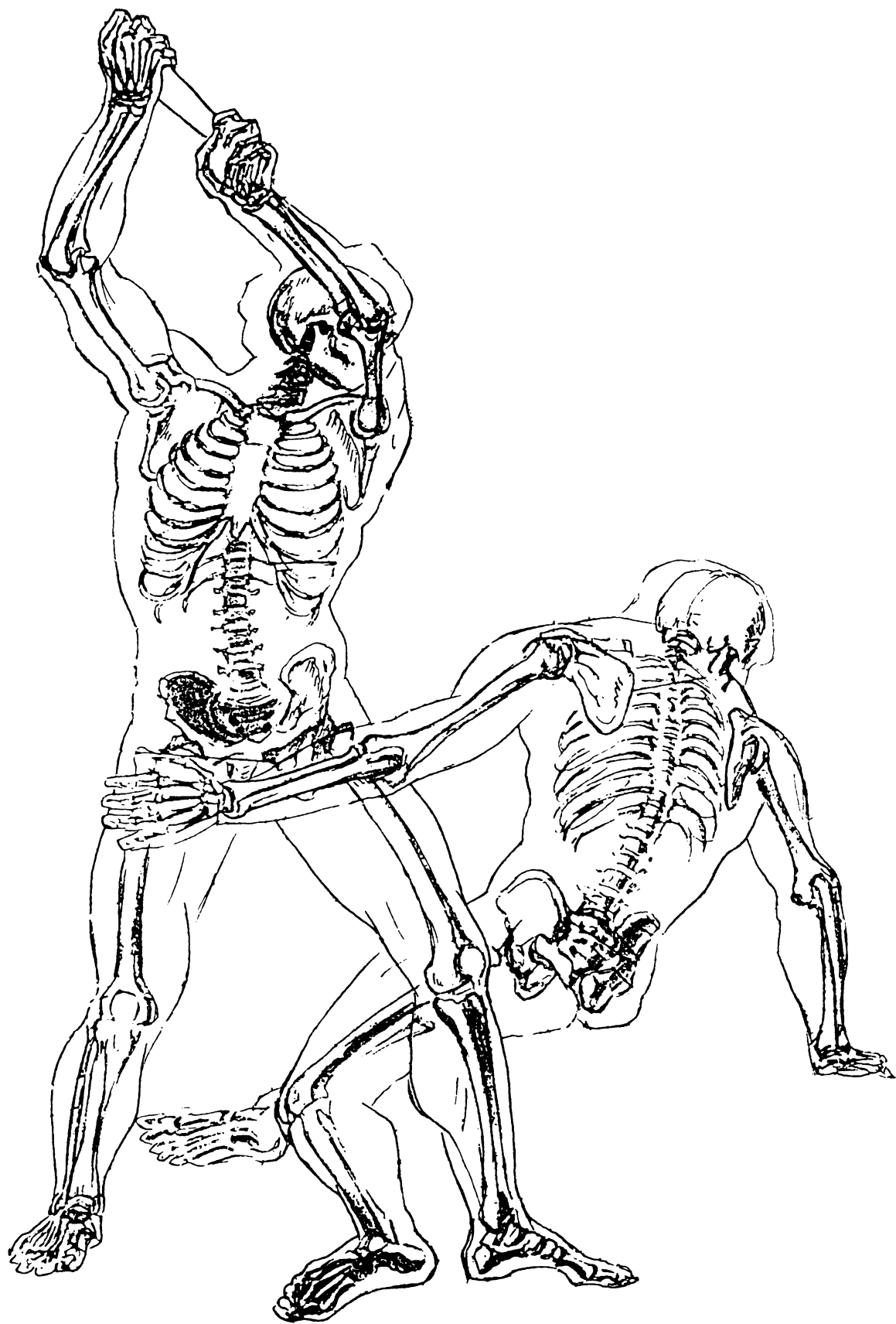


Табл.VII. Рис. В

Табл. VIII. Микеланджело. Сотворение Адама.

Грудная клетка и таз повернуты относительно друг друга в разные стороны: грудная клетка – по движению часовой стрелки, таз – против движения часовой стрелки. Таз наклонен вправо и лежит на своей правой стороне, грудная клетка относительно таза сильно отведена влево, стоит почти вертикально и, кроме того, несколько отклонена назад, так что надчревный угол виден слегка в ракурсе снизу.

Фигура находится в покое и почти все мышцы не напряжены. Левое бедро далеко отведено в сторону – в связи с этим хорошо выявлена группа приводящих мышц.



Табл. VIII. Рис. А. Микеланджело. Сотворение Адама

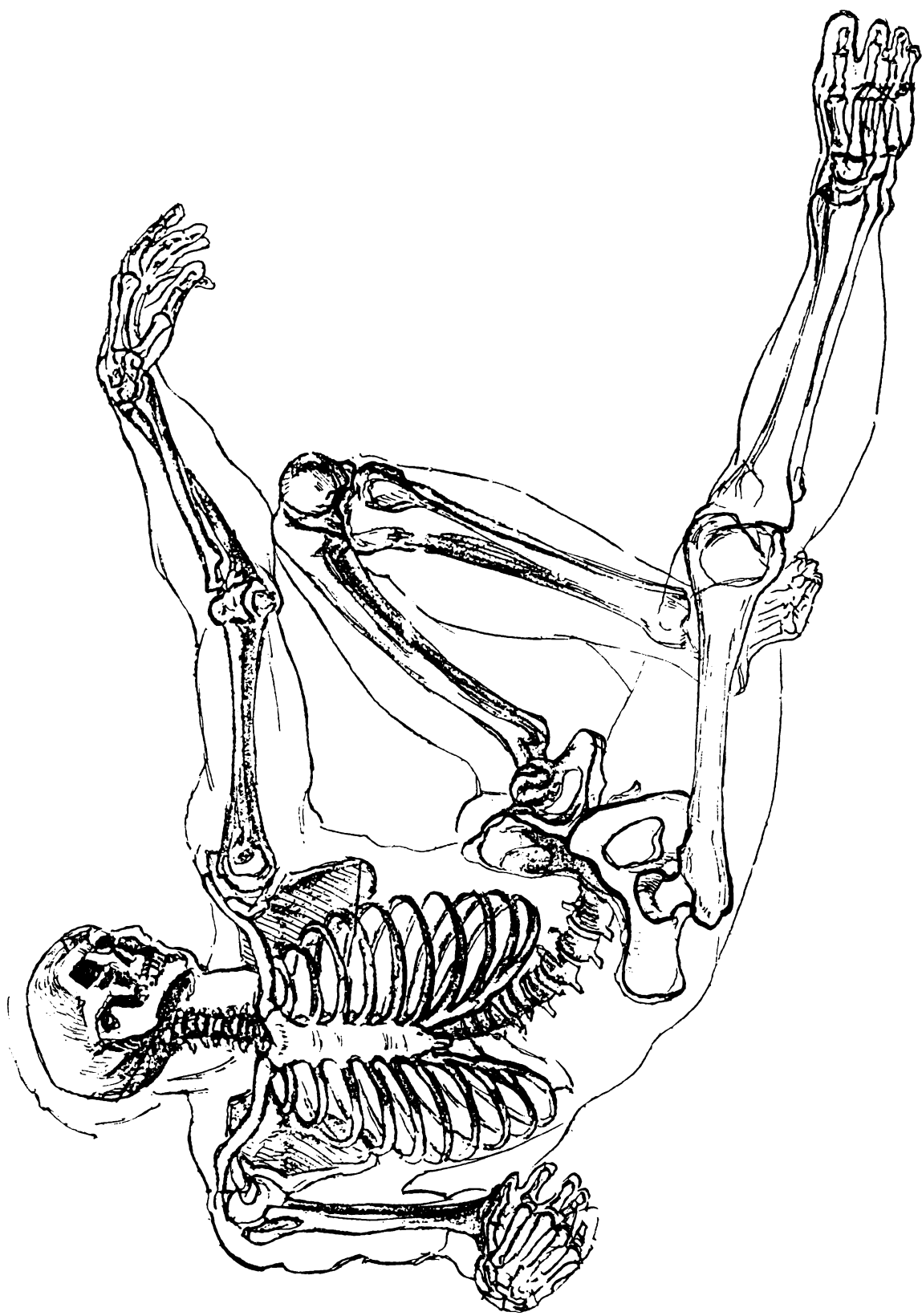


Табл. VIII. Рис. В

Табл. IX. Жан Болонья. Самсон и филистимляне. Деталь.

Грудная клетка сильно запрокинута назад, переброшена через другое тело, таз обвисает вниз, повернут по отношению к грудной клетке по движению часовой стрелки. Шея и голова запрокинута назад, изображены в сильном ракурсе от подбородка ко лбу, голова смотрит сверху вниз, средняя линия головы слегка повернута влево по отношению к яремной ямке и, кроме того, голова слегка наклонена влево (эти отклонения чуть заметны, но тем важней их выявить при изучении).

Проследите положение лопаток, ключицу, выявите мышечную связь. Фигура в состоянии агонии – мускулатура частично ослаблена, частично предельно напряжена. Таблица должна быть тщательно изучена как пример построения фигуры со стороны головы в ракурсе.



Табл. IX. Рис. А. Жан Болонья. Самсон и филистимляне. Деталь

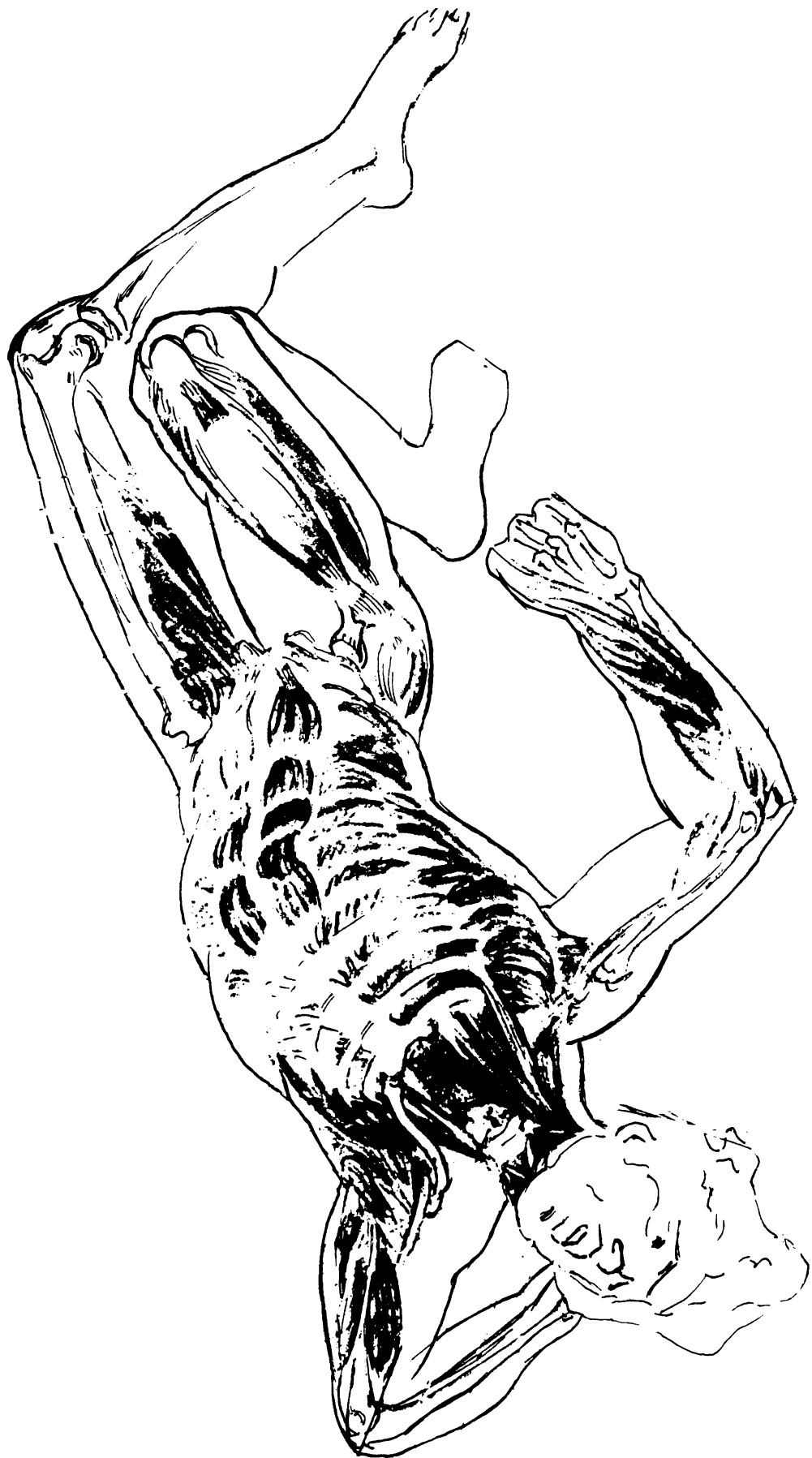


Табл. IX. Рис. Б

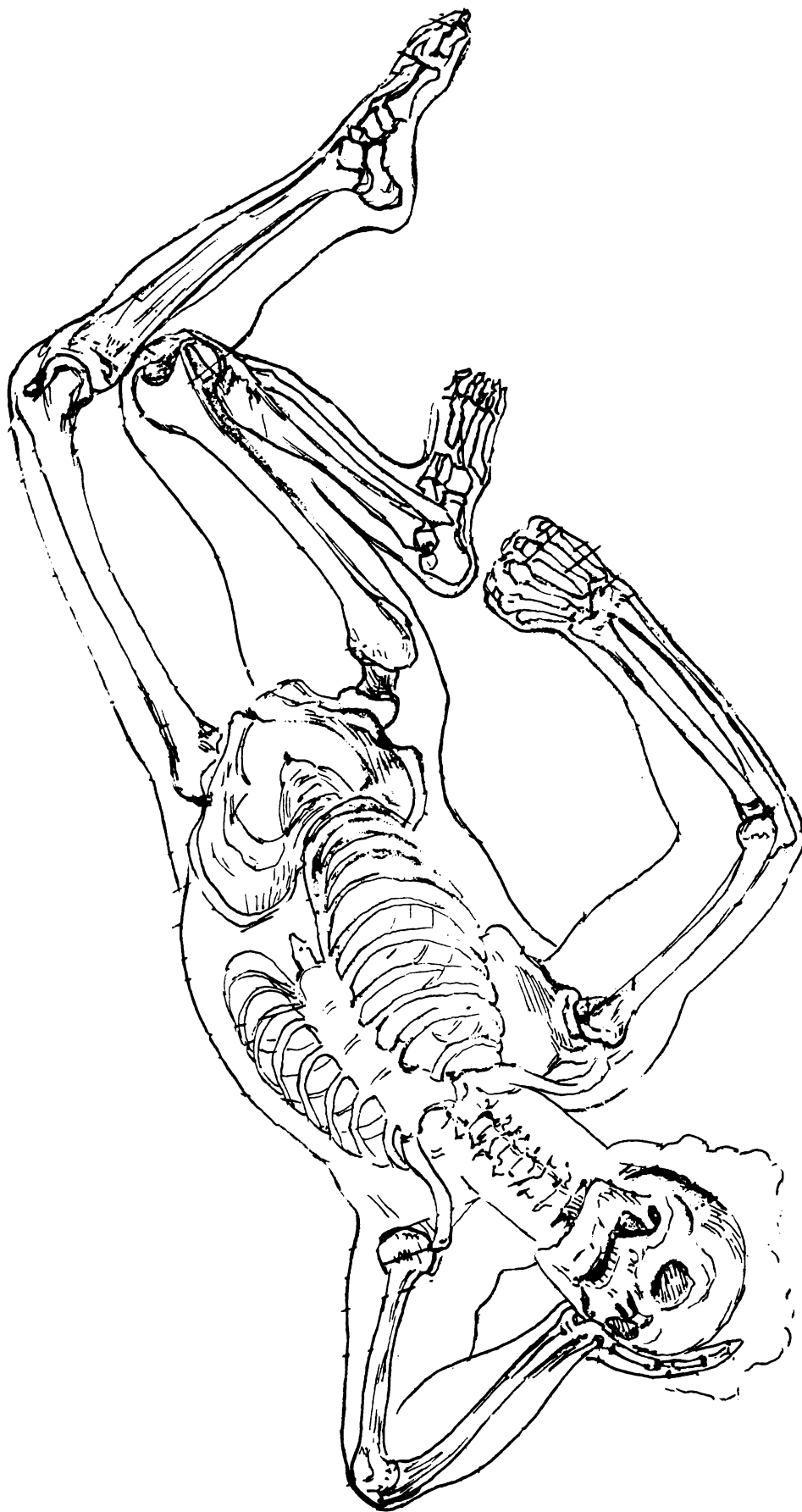


Табл. IX. Рис. В

Табл. X. Энгр. «Источник».

Таз наклонен вправо, чуть повернут влево, грудная клетка наклонена влево и слегка запрокинута назад. Левая нога опорная, она выпрямлена во всех суставах, голень и стопа пронированы, что придает устойчивость ноге: левое бедро имеет монолитную форму.

Правое бедро согнуто в тазобедренном суставе и строится из двух участков: верхнего небольшого - от подвздошного гребня до тазобедренного сустава; нижнего - от сустава до колена (колени согнуто, голень и стопа слегка пронированы), стопа легко опирается на головки плюсневых костей.

Правая рука поднята над головой благодаря повороту лопатки, которая вместе с мышцами расширяет справа верхнюю часть туловища, левая лопатка опущена вместе с рукой благодаря наклону грудной клетки. Шея наклонена влево, голова вправо и чуть вперед.

Основная пластичность и прелесть словно льющихся форм фигуры, дополнительно оправдывающих название *«Источник»*, обусловлены анатомическим построением. Для того, чтобы понять это при разборе построения, надо заострить внимание не только на том, что определяется сразу с первого взгляда и видно силуэтно (какие массивы лежат правее или левее, и выше или ниже), а особенно на том, как строится фигура в глубь рисунка и на зрителя.

Если взять за центр лонное сращение, то от него книзу левая нога тянется в глубину рисунка до упора, и только внизу стопа выступает на зрителя: правая нога, напротив, тянется на зрителя, затем ниже колена уходит вглубь и затем стопа выступает на зрителя.

Благодаря этому правое колено стоит впереди левого, но зато левая стопа выступает вперед, а правая уходит назад. От лонного сращения вверх поверхность живота сначала направлена па зрителя, а затем – вглубь, до грудной клетки, здесь поверхность снова вначале выпукла, затем углубляется на яремную впадину. Далее голова и шея дают наклон вперед и в правую сторону.

Если прибавить к этому движение правой руки (навстречу наклону головы), переходящее в движение левой руки, идущей на зрителя, то тем самым льющееся движение фигуры перейдет в движение льющейся воды. Вот эти тщательно отобранные художником *«движения»* формы и оттачивают пластику фигуры. (К этому надо прибавить, что соотношение массивов тела таково, что фигура стоит за счет минимального мышечного напряжения. Даже опорная нога разогнута за счет силы тяжести, а четырехглавая мышца расслаблена, надколенник от этого опущен, связка обвисает и по обе ее стороны выступает вялыми массами жир коленного сустава.)

Подобного рода уходы формы вглубь и на зрителя не всегда явно заметны, но составляют существенное звено построения, которое особенно важно для жен-

ских фигур, и зачастую являются зерном красоты и пластичности. Обращайте на это внимание, особенно при изучении женских фигур.

Форма женской фигуры образована грудными железами: они связаны с фасцией грудных мышц, поверх которых лежат. Груды имеют разные размеры и формы. На экорше грудные железы не изображены.

Рис. Б. Удалены большие грудные мышцы с обеих сторон и малая грудная слева, дельтовидные, трапециевидные, почти все мышцы шеи, мышцы лопаток, кроме правой подлопаточной, и широчайшие: все мышцы рук, кроме изображенных, косые мышцы живота и их апоневрозы. На ногах удалены все мышцы, кроме изображенных.

ин этившард
Таз на
овф: янвск
слуха запр
ымфот и яс
голень и ст
монументу
вндурт раге
Прав
жотвотт
вдннежвдоо
от состава
оен эмодя
легко опира
Прав
сте с мышл
на вместе с
вправо и чу
Осно
нительно о
строением.
внимание н
лузтно (как
том, как стр
Если
глубину рас
напротив, т
стует на
Благо
выступает
живота сна
поверхност
лее голова
Если
переходящ
движение с
бранные ху
надо приба
минималн
тяжести, а
ка обвисает
ав.)
Подоб
но составл

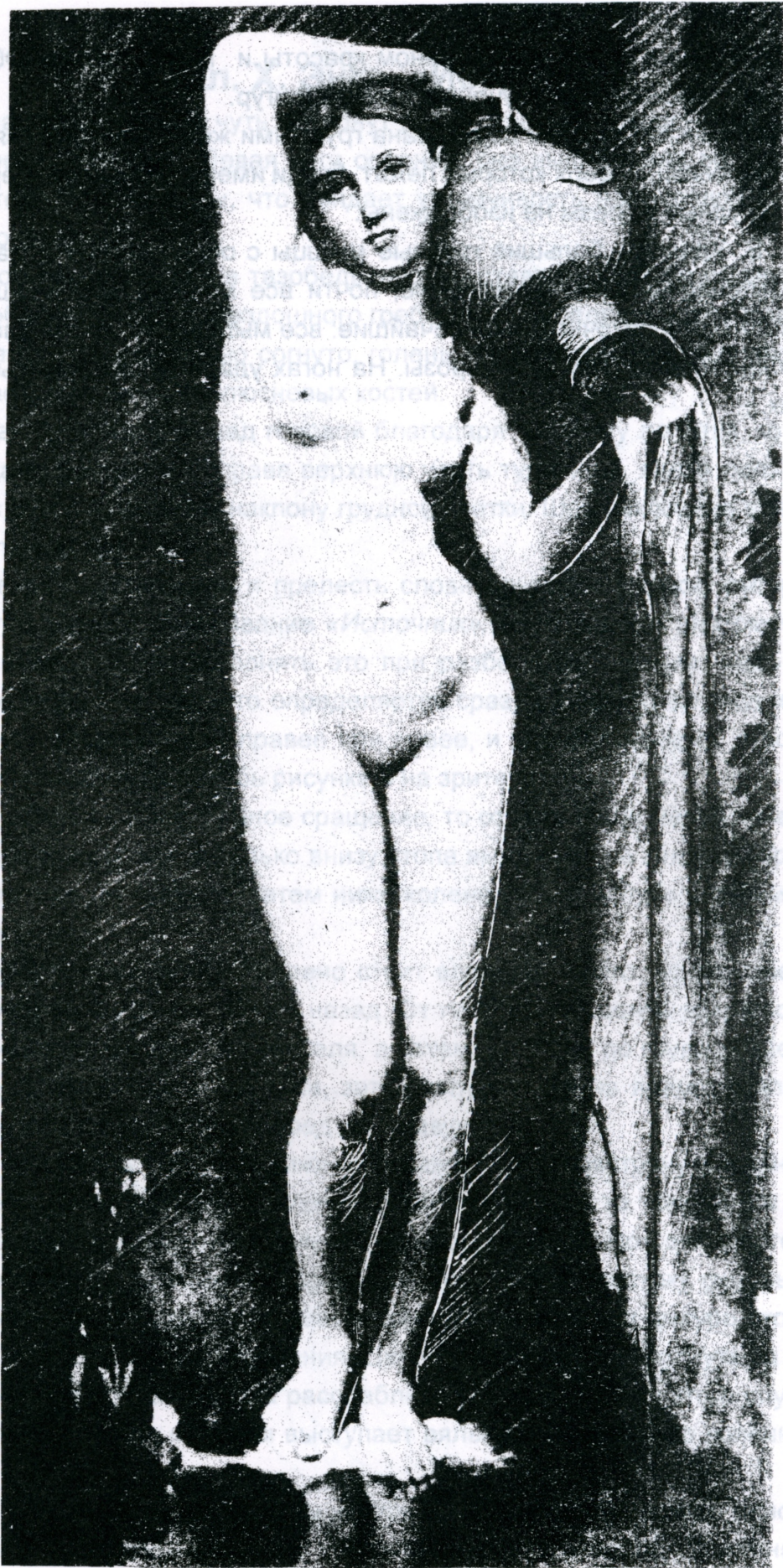


Табл. X. Рис. А. Энгр. «Источник»

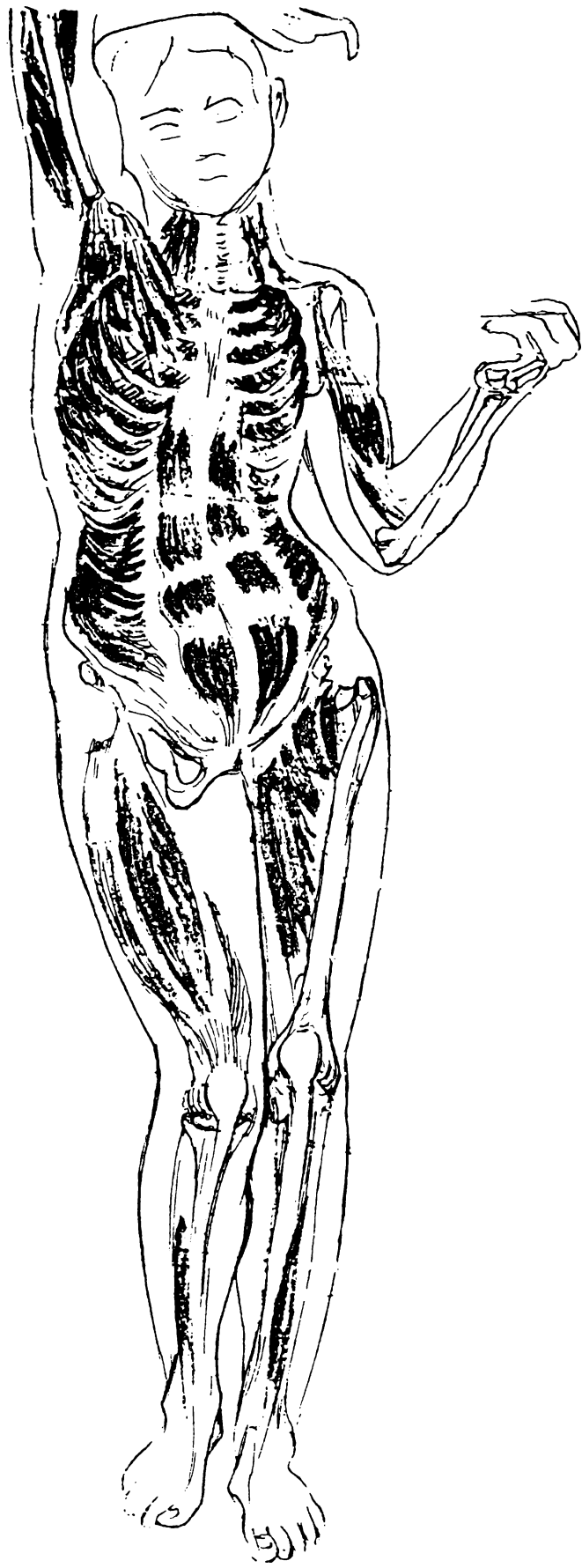

Табл. X. Рис. Б

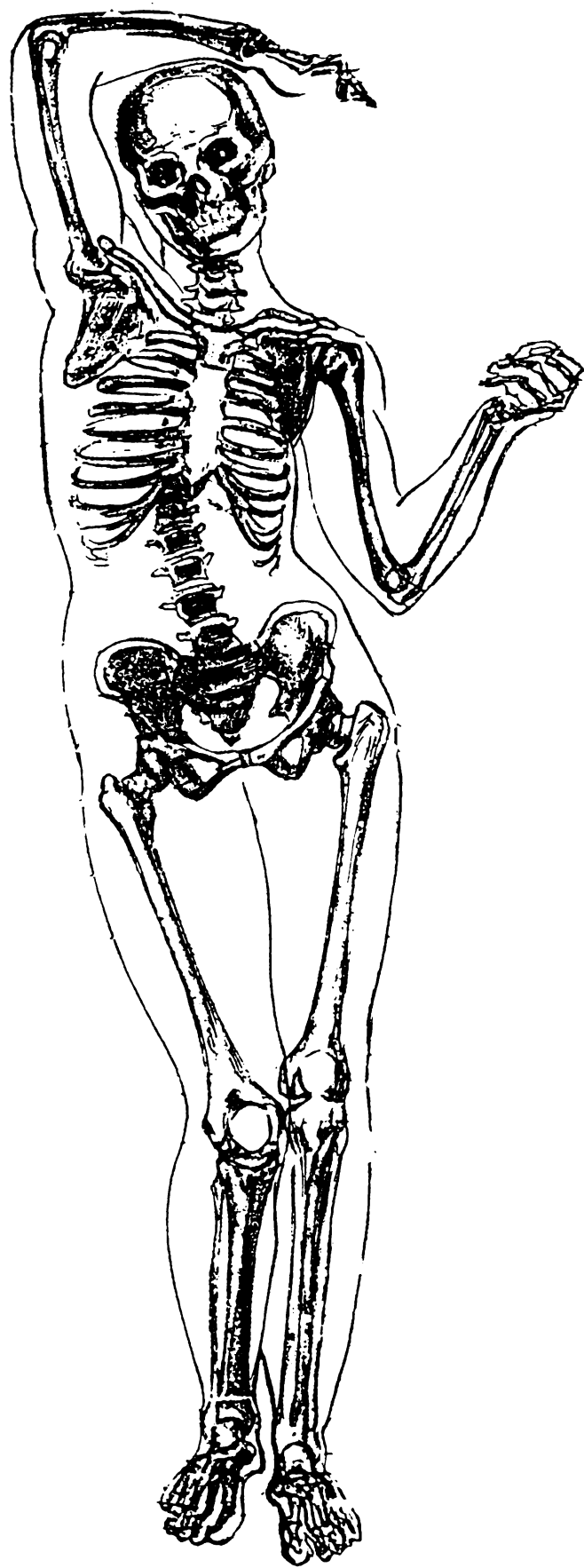


Табл. X. Рис. В

Табл.ХІ. Буше. Женский этюд.

Эту иллюстрацию полезно изучать с иллюстрации 10, чтобы яснее представить строение женской фигуры со всех сторон

Таз наклонен вправо и повернут правой стороной вперед. Позвоночник внизу наклонен вправо, затем сгибается назад и влево и соответственно наклоняет грудную клетку. Грудная клетка наклонена влево. Повернута правой стороной вперед и вверху вместе с плечевым поясом отброшена назад. Шея напротив, согнута вперед и влево, голова опущена и повернута левой стороной назад...

Обратите внимание на винтообразный поворот фигуры и на те пластические средства, которыми это достигается: перекрест ног, поворот таза, изогнутость средней линии (соответствующей позвоночнику), поворот грудной клетки, скольжение левой лопатки навстречу этому повороту и упор на правую руку, дающий движение этому повороту. Проследите за движением формы в глубину рисунка и на зрителя по примеру изложенному в тексте к иллюстрации 10.



Табл. XI. Рис. А. Буше. Женский этюд

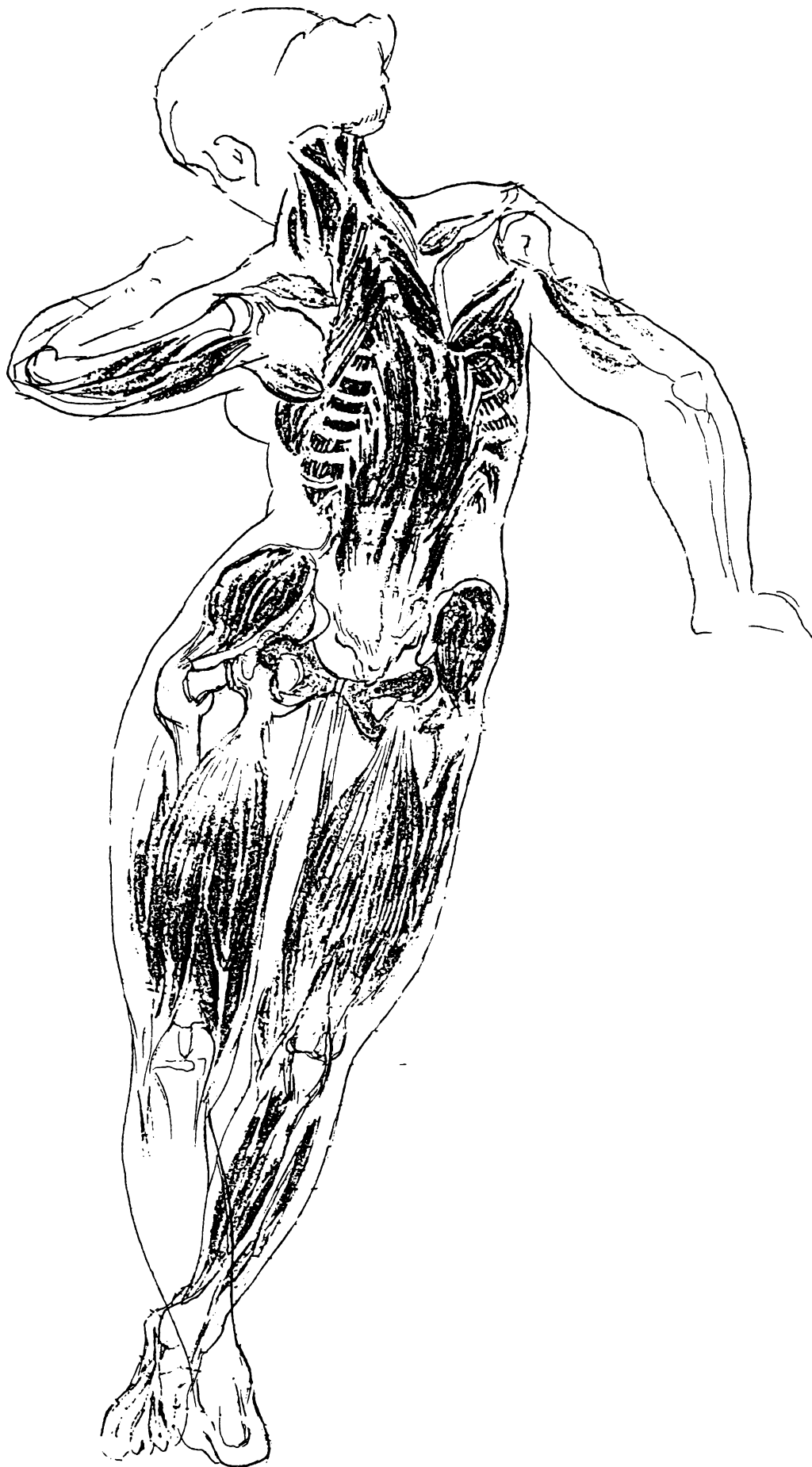

Табл. XI. Рис. Б

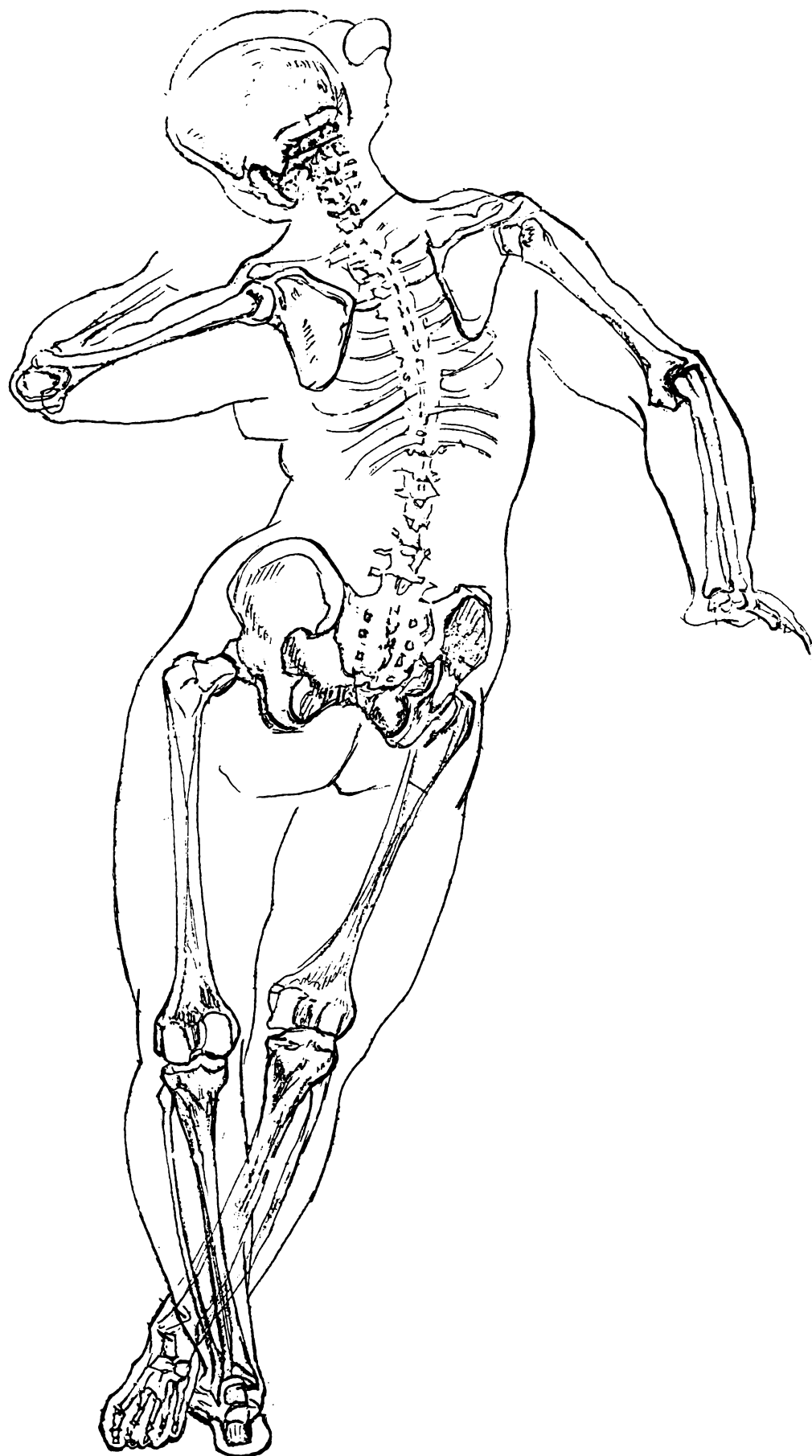


Табл. XI. Рис. В

Табл. XII А.А. Иванов. Сидящая натурщица.

Эту иллюстрацию полезно изучать с иллюстрацией X-XI, чтобы лучше представить строение женской фигуры со всех сторон.

Табл. XIII А.А. Иванов. Сидящая натурщица с поднятой правой рукой.

Таз наклонен в левую сторону и повернут правой стороной на зрителя. Опорой служит левый седалищный бугор. Правая сторона таза приподнята, жировой слой и мышцы обвисают.

Позвоночник изогнут (см. рис. В), затем вперед и вправо, а в шейной части - влево. Грудная клетка слегка наклонена вперед и вправо и слегка повернута правой стороной вперед (от зрителя). Тем самым грудная клетка и таз повернуты и наклонены относительно друг друга.

Проверить глубинность построения форм, обратить внимание: на правой руке кисть согнута, расстояние между лучом и пястью с тыла растянуто, с ладонной стороны – укорочено. На левой руке кисть разогнута, от этого с тыла промежутки между лучом и пястью сокращены, а со стороны ладони – растянуты.

А.А. Иванов. Сидящая натурщица. 1898 г.

Эта работа является одним из лучших произведений живописи XIX века, созданная в период расцвета русского искусства.

В ней мастер с удивительной точностью передает все нюансы человеческого тела и его взаимодействие с окружающей средой.

А.А. Иванов. Сидящая натурщица. 1898 г.

Эта работа является одним из лучших произведений живописи XIX века, созданная в период расцвета русского искусства.

В ней мастер с удивительной точностью передает все нюансы человеческого тела и его взаимодействие с окружающей средой.

Эта работа является одним из лучших произведений живописи XIX века, созданная в период расцвета русского искусства.

В ней мастер с удивительной точностью передает все нюансы человеческого тела и его взаимодействие с окружающей средой.

Эта работа является одним из лучших произведений живописи XIX века, созданная в период расцвета русского искусства.

В ней мастер с удивительной точностью передает все нюансы человеческого тела и его взаимодействие с окружающей средой.

Эта работа является одним из лучших произведений живописи XIX века, созданная в период расцвета русского искусства.

В ней мастер с удивительной точностью передает все нюансы человеческого тела и его взаимодействие с окружающей средой.

Эта работа является одним из лучших произведений живописи XIX века, созданная в период расцвета русского искусства.

В ней мастер с удивительной точностью передает все нюансы человеческого тела и его взаимодействие с окружающей средой.

Эта работа является одним из лучших произведений живописи XIX века, созданная в период расцвета русского искусства.

В ней мастер с удивительной точностью передает все нюансы человеческого тела и его взаимодействие с окружающей средой.



Табл. XII. Рис. А. А.А. Иванов. Сидящая натурщица

Табл. XI. Рис. В

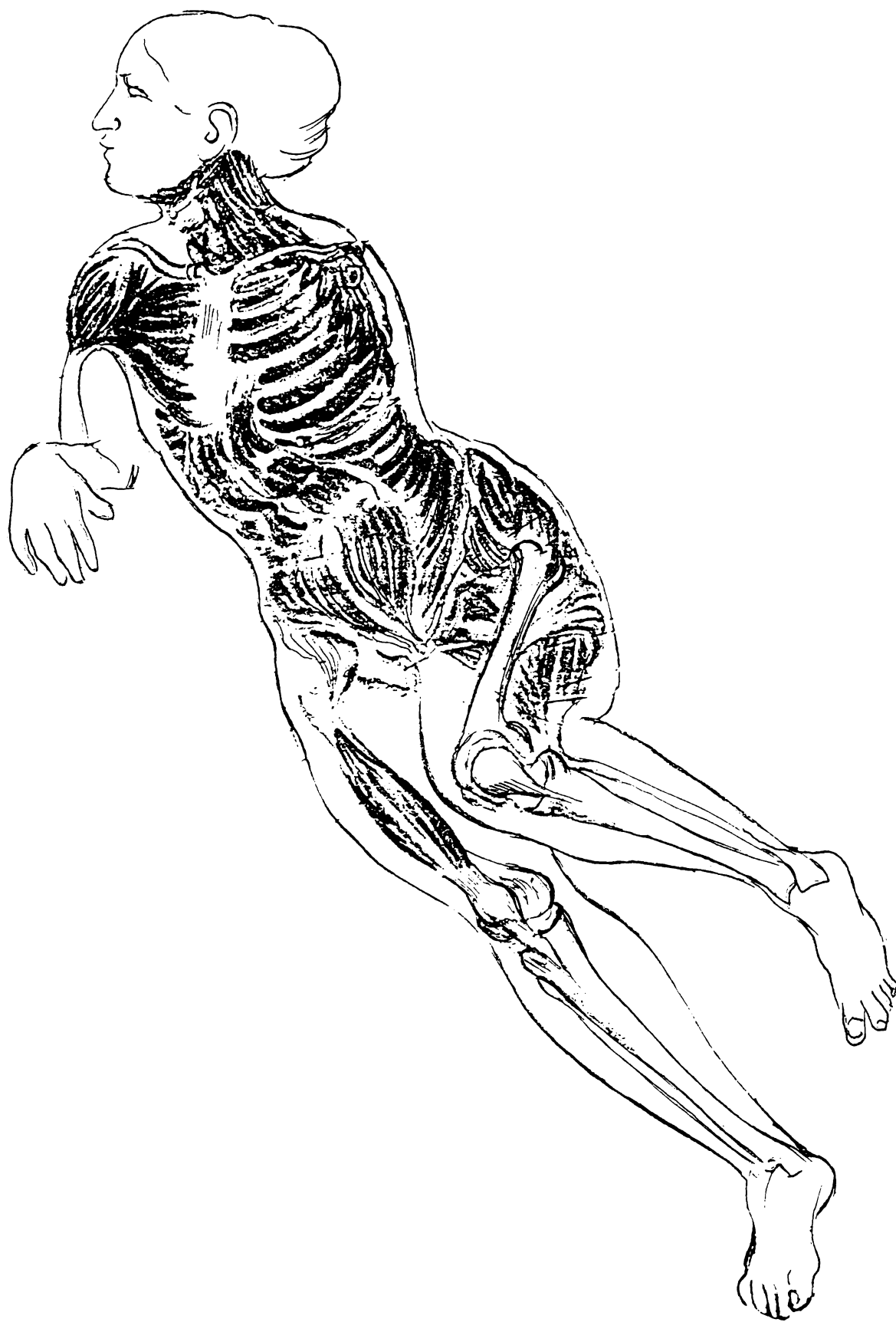

Табл. XII. Рис. Б

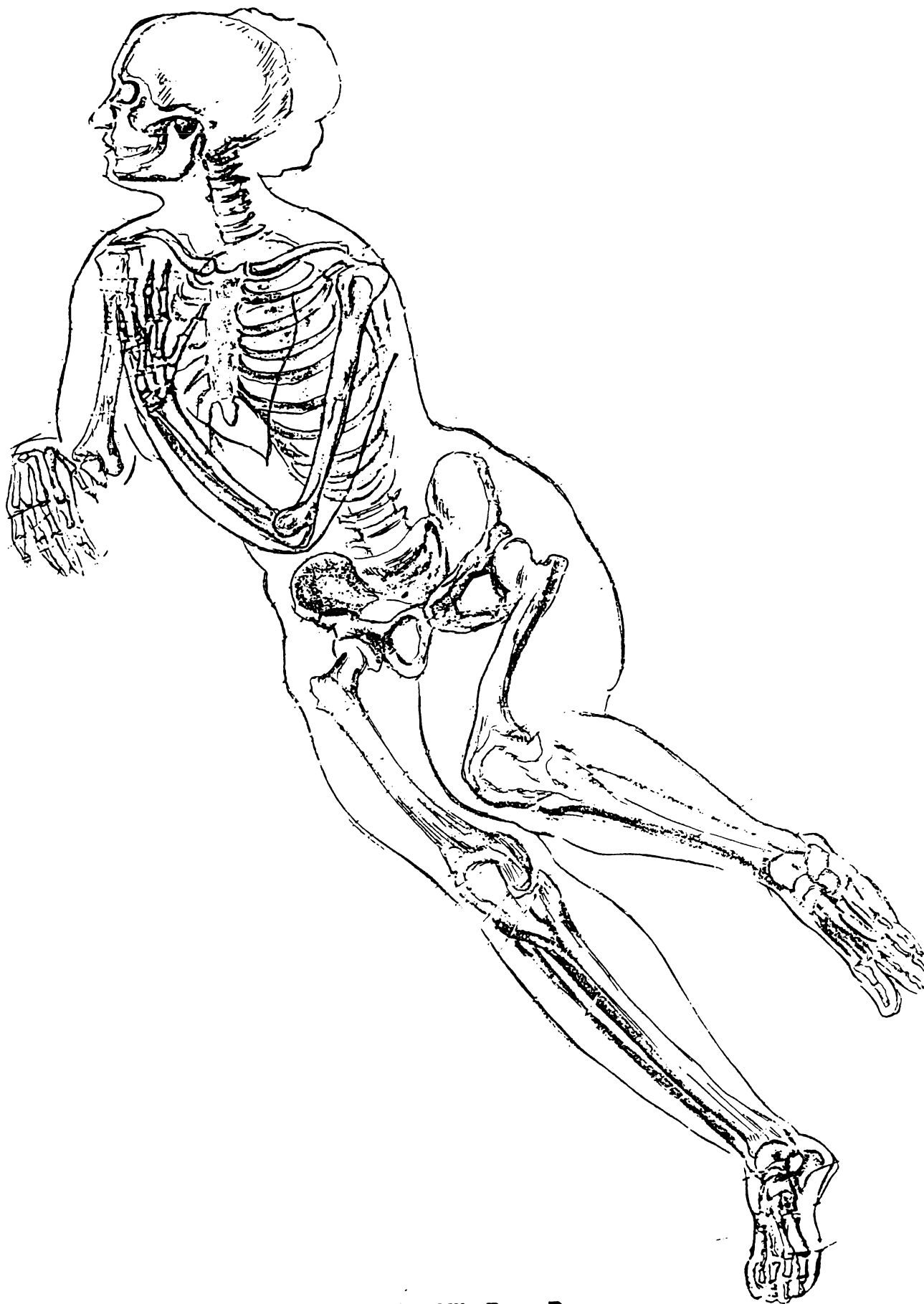

Табл. XII. Рис. В

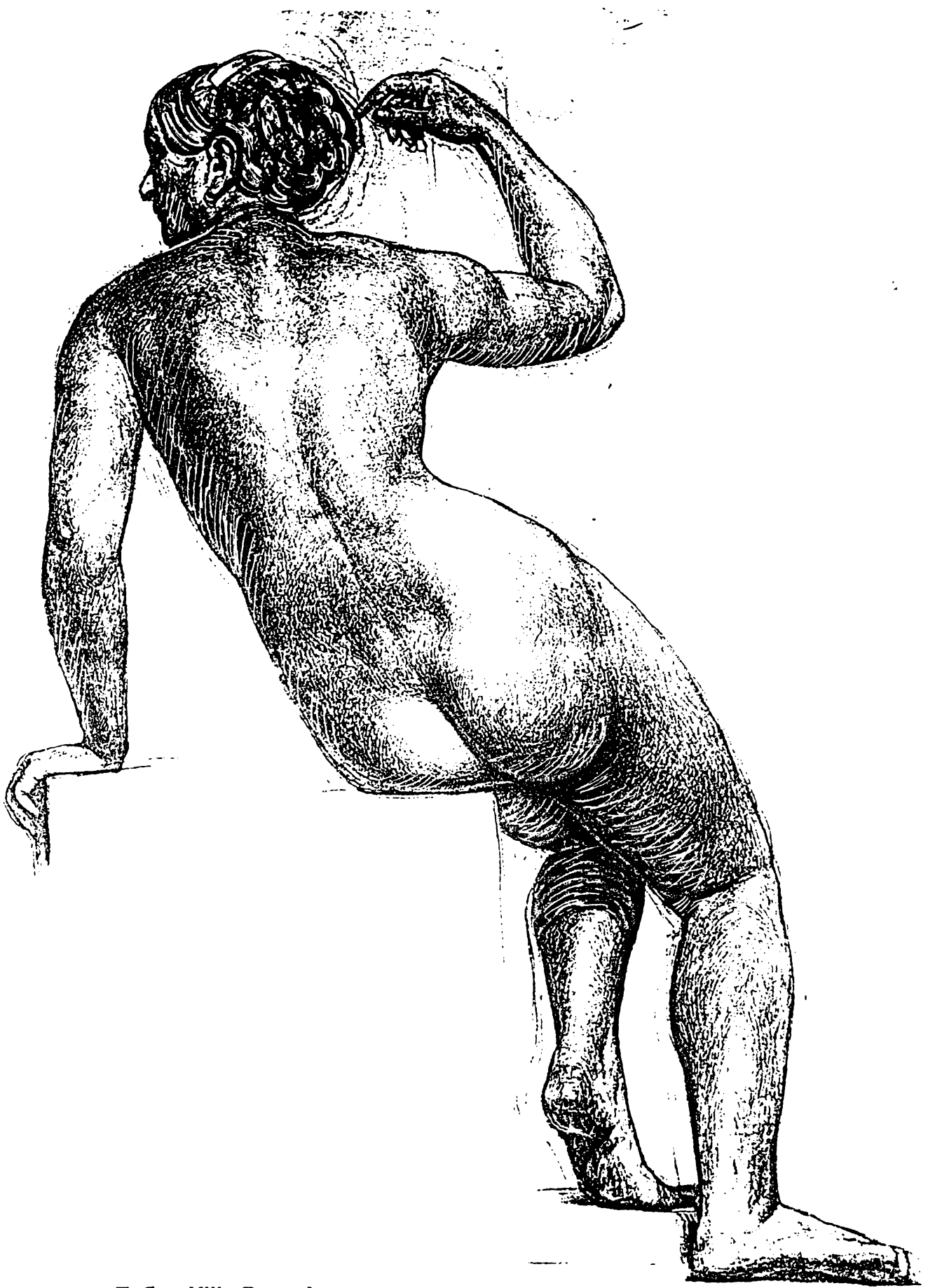


Табл. XIII. Рис. А.
А.А. Иванов. Сидящая натурщица с поднятой правой рукой

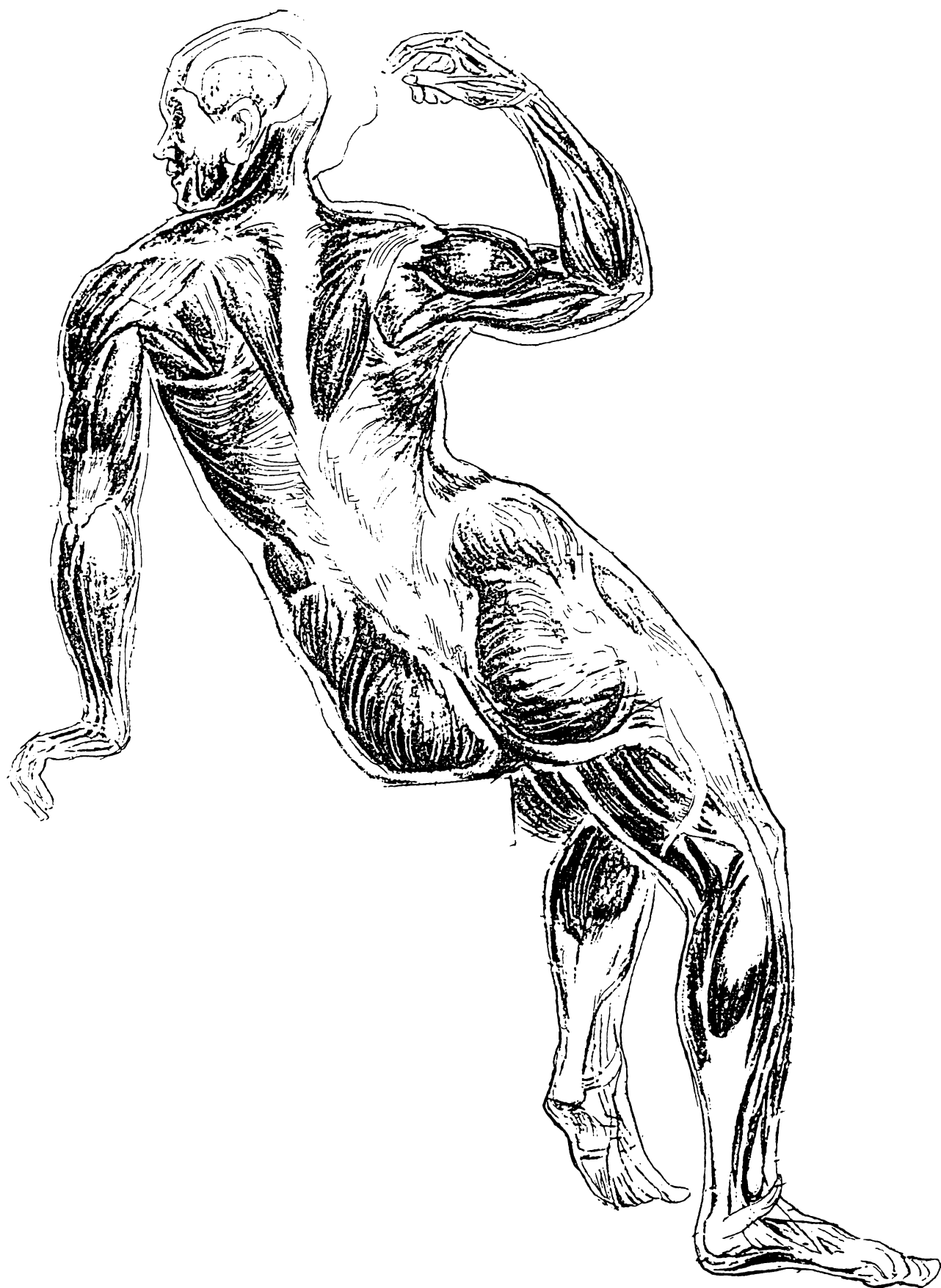


Табл. XIII. Рис. Б

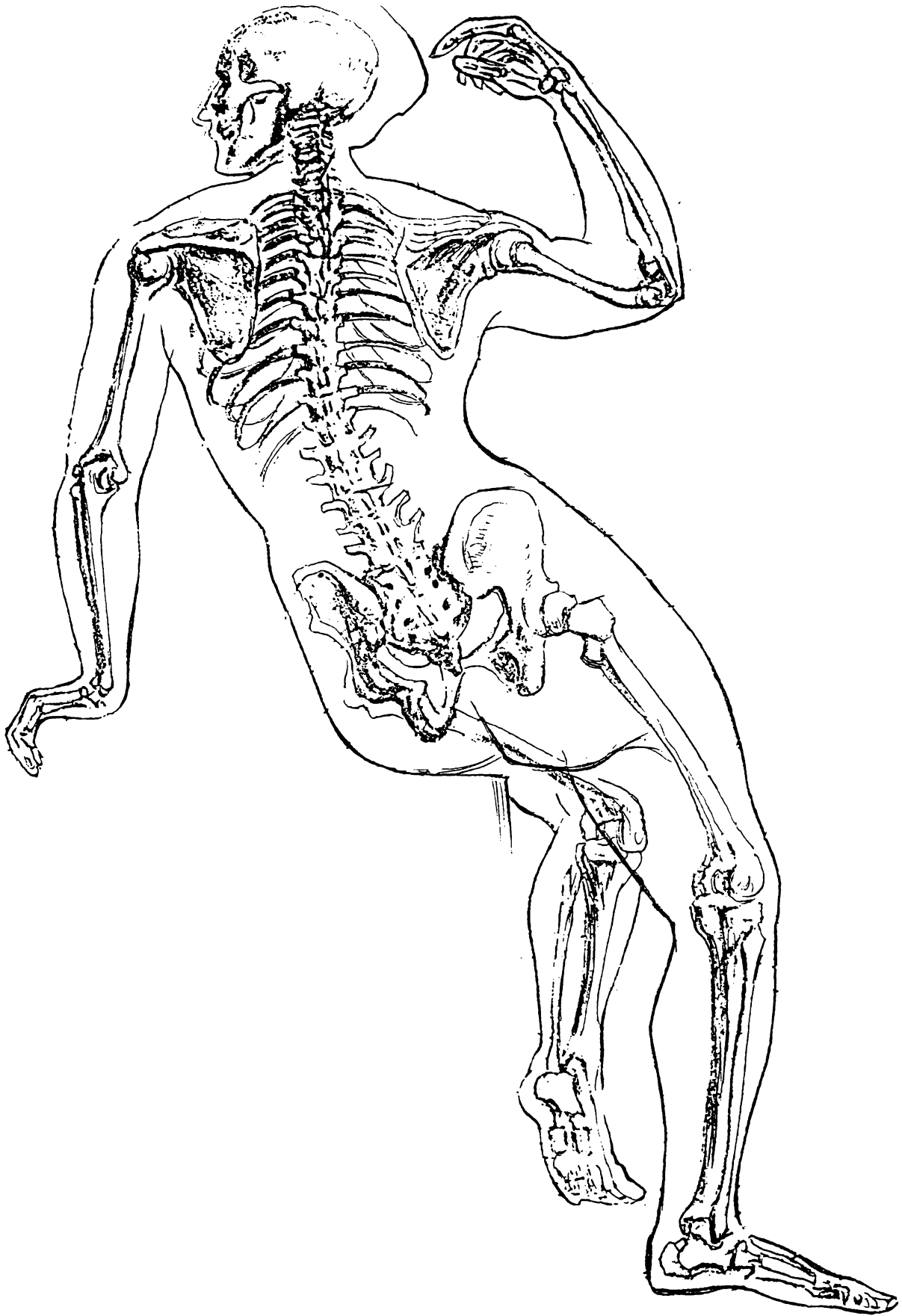


Табл. XIII. Рис. В

Табл.ХІV. Микеланджело. Утро.

Таз лежит на правом боку: грудная клетка по отношению к тазу отклонена влево и повернута в левую сторону. Вследствие упора локтем правое плечо высоко приподняло правую лопатку и ключицу и напрягло большую грудную мышцу. Двуглавая мышца руки прижата к ребрам и оттого сильно расширена. Шея наклонена вправо. Средняя линия переходит с яремной впадины по трахее, гортани и подъязычной кости на середину подбородка. Срединная линия головы отнесена выпуклостью чуть вправо, а горизонтальная линия крестовины лежит выпуклостью вверх – голова чуть повернута вправо и видна в ракурсе снизу.

Обратите внимание на построение обеих кистей (см. рис.В) – очень четко и пластично выявлена структура запястья и пясти, что очень характерно для скульптур Микеланджело (см. рис.1 – «Давид»).

Табл. XV. Беласкес. Венера с зеркалом.




Табл. XIV. Рис. А. Микеланджело. Утро

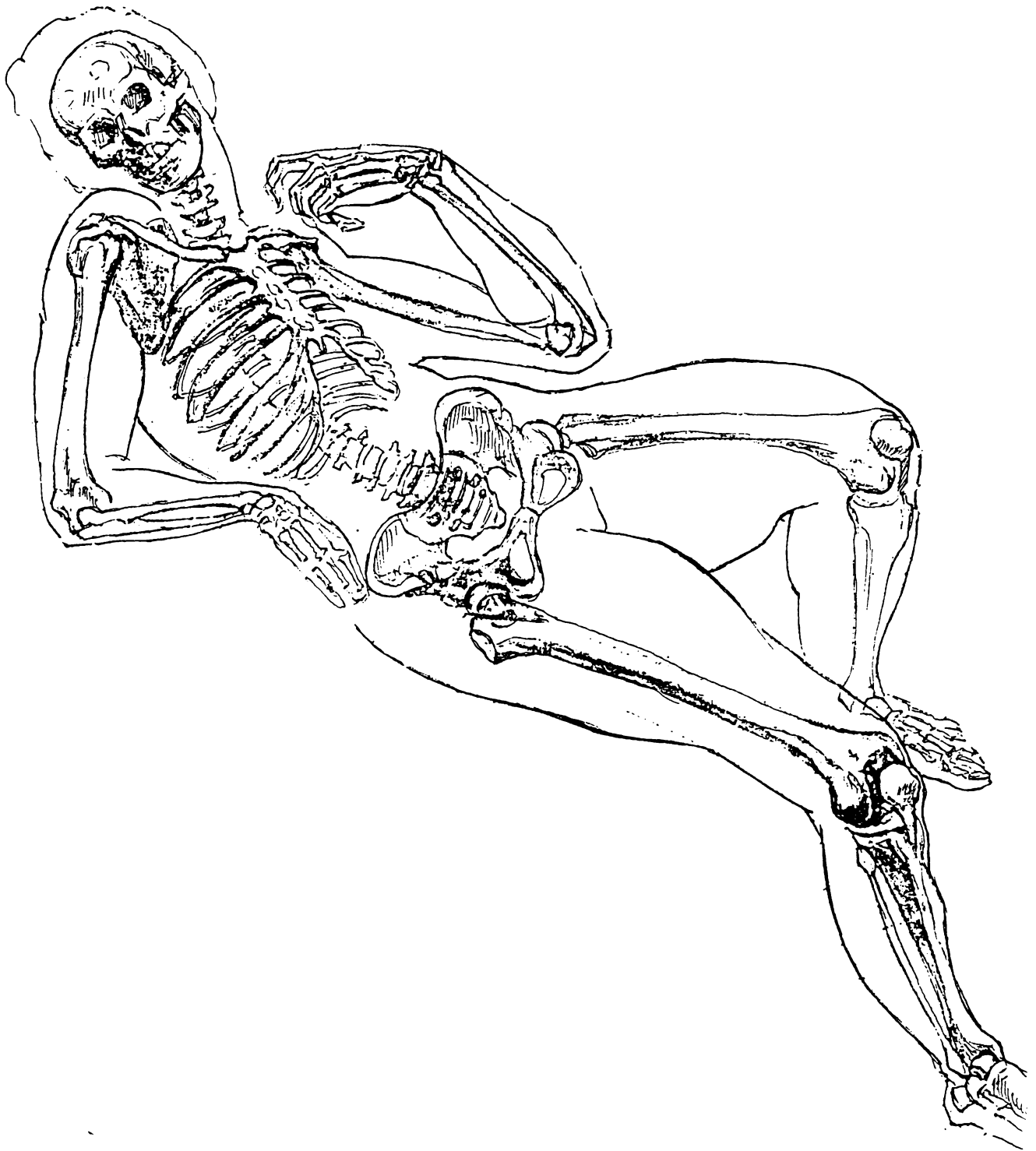


Табл. XIV. Рис. В

Табл.XV. Веласкес. Венера с зеркалом.

Фигура женщины находится в состоянии полного покоя и вместе с тем полна скрытого движения, что составляет одно из достоинств этой картины. Взаимосвязью частей фигуры достигается ощущение движения, в котором большую роль играет протяженность изображения вглубь и на зрителя.

Все это движение основано на анатомическом построении и на «чуть-чуть»: т.е. на очень тонких соотношениях.

Такой разбор требует хорошего знания и анатомии, и пространственного построения на ее основах, и представлен в рекомендации как завершающий этап ее изучения.

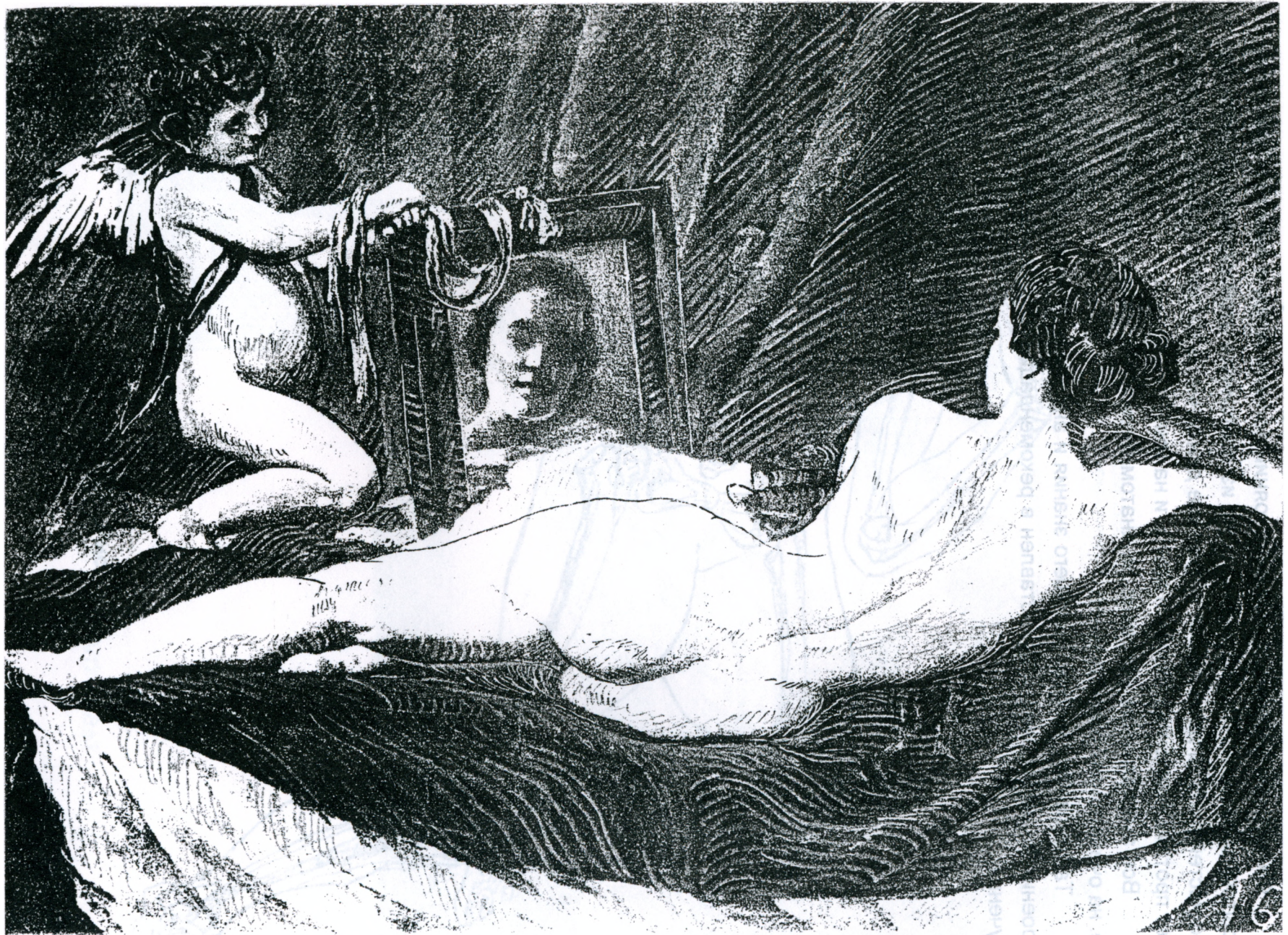


Табл. XV. Рис. А. Веласкес. Венера с зеркалом

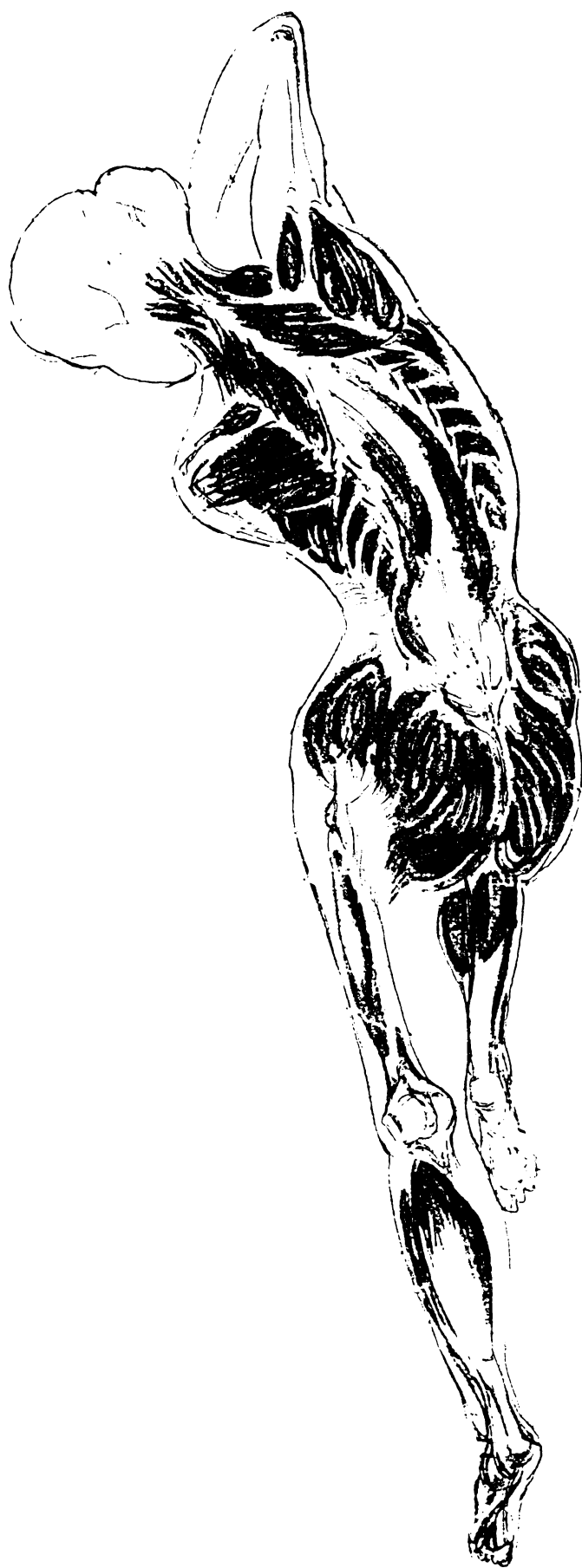

Табл. XV. Рис. Б

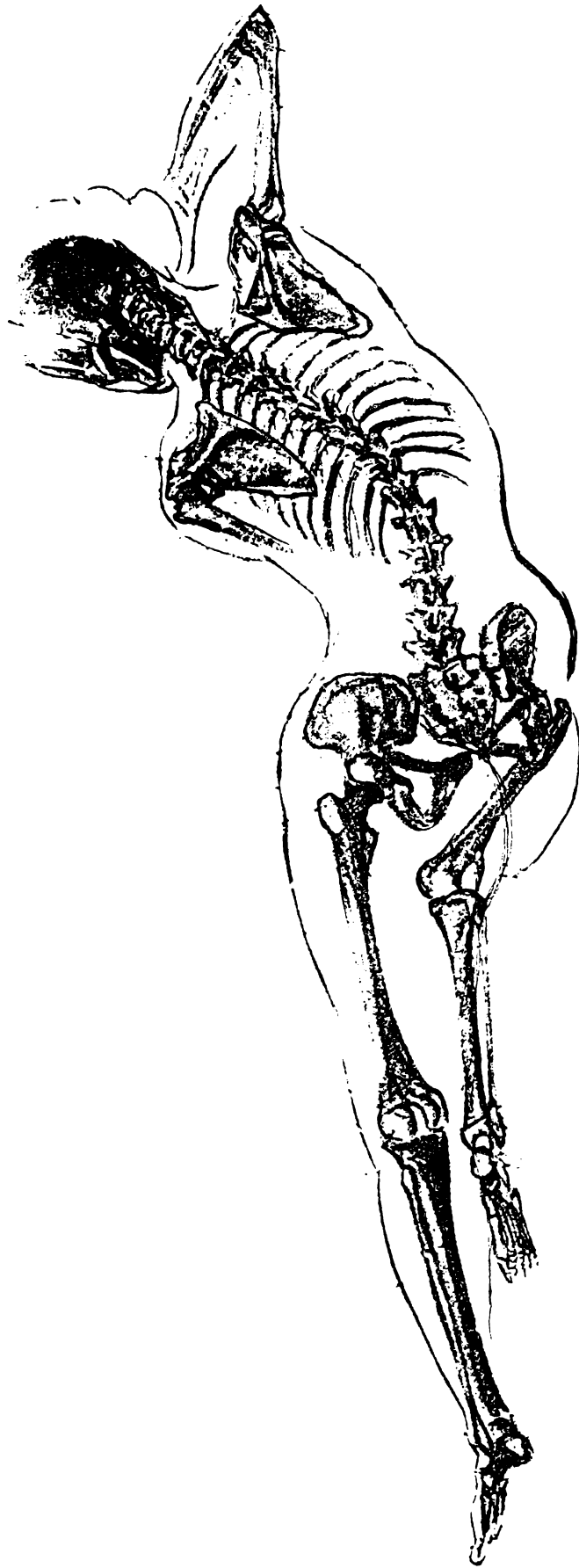


Табл. XV. Рис. В.

Литература:

1. БарчайИ., Анатомия для художников, Будапешт, 1957.
2. Воробьев В.П., Атлас анатомии человека, М., 1938.
3. Иваницкий М.Ф., Анатомия человека, М., 1956.
4. Синельников Р.Д., Атлас анатомии человека, М., 1952.
5. Ган Н.С., Курс пластической анатомии человека, Киев, 1956.
6. Рабинович М. Ц., Пластическая анатомия человека, четвероногих животных и птиц и ее применение в рисунке, М., 1971.
7. Рабинович М.Ц., Изображение человека на основах пластической анатомии, М., 1965.
8. Школа изобразительного искусства. Выпуск 1-10. М., 1960-1963.
9. Тихонов С.В., Рисунок. М., 1983.
10. Кирцер Ю.М., Рисунок и живопись, М., 1997.
11. Рабинович М.Ц., Пластическая анатомия и изображение человека на ее основах, М., 1985.
12. Ростовцев Н.Н. Академический рисунок. Курс лекций. М.. 1973 г.
13. Ростовцев Н.Н. Академический рисунок. М. Просвещение 1995 г.
14. Аксенов К.Н. Рисунок. В помощь начинающему художнику-оформителю. М. «Плакат» 1987 г.
15. Рисунок. Учебные постановки. М. Изд-во АХ СССР 1960 г.
16. Рисунок и живопись. Руководство для самодеятельных художников. Т1-2. М. Изд-во «Искусство» 1961 г.
17. Учебное пособие по рисованию и живописи для самодеятельных художников. М. Изд-во «Искусство» 1951 г.
18. Соколов В.Н. Лепка фигуры. М. Изд-во АХ СССР 1962 г.
19. Анатомия человека. Учебник для институтов физической культуры. Под ред. Козлова В.И. М. Физкультура и спорт 1978 г.

Содержание


ВВЕДЕНИЕ.....	3
Глава 1	4
Рисование скелета, гипсовой анатомической фигуры.....	4
ПРОПОРЦИИ.....	35
Глава 2	77
Пояснительный текст к иллюстрациям.....	77
Табл. I. Микеланджело. Давид.....	79
Табл. II. А.Е.Егоров. Натурщик.....	83
Табл. III. А.Е. Егоров. Натурщик.....	87
Табл. IV. А.Е. Егоров. Сидящий натурщик (с трезубцем).....	91
Табл. V . Салимена. Венера и Аргус. Фрагмент картины.....	95
Табл. VI. А.П. Лосенко. Натурщик.....	99
Табл. VII К.П. Брюллов. Два натурщика.....	103
Табл. VIII. Микеланджело. Сотворение Адама.....	107
Табл. IX. Жан Болонья. Самсон и филистимляне. Деталь.....	110
Табл. X. Энгр. «Источник».....	114
Табл. XI. Буше. Женский этюд.....	119
Табл. XII А.А. Иванов. Сидящая натурщица.....	123
Табл. XIII А.А. Иванов. Сидящая натурщица с поднятой правой рукой.....	123
Табл. XIV. Микеланджело. Утро.....	130
Табл. XV. Веласкес. Венера с зеркалом.....	133
Литература:	137

УЧЕБНОЕ ИЗДАНИЕ

Храпунова Лариса Никитична
Данилова Татьяна Александровна

ОСНОВЫ ПЛАСТИЧЕСКОЙ АНАТОМИИ ЧЕЛОВЕКА Учебное пособие

Редактор: Строкач Т.В.
Технический редактор: Никитчик А.Д.
Корректор: Никитчик Е. В.
Художник: Храпунова Л.Н.
Компьютерный набор: Боровикова Е.А.
Компьютерная верстка: Романчук А.С.



Подписано в печать 20.02.02. Формат 60x84 1/8. Бумага "Снегурочка".
Печать офсетная. Гарнитура Arial. Усл.печ.л. 16,0. Уч.изд.л. 17,5. Тираж 100 экз. Заказ № 165.
Издательство Учреждения образования «Брестский государственный технический университет».
Лицензия ЛВ № 382 от 01.09.2000. 224017, Брест, Московская, 267.
Отпечатано на ризографе Учреждения образования «Брестский государственный технический университет».
Лицензия ЛП № 178 от 01.09.2000. 224017, Брест, Московская, 267.